

Pressure Points for Lower Limb

Daw Than Than Htwe

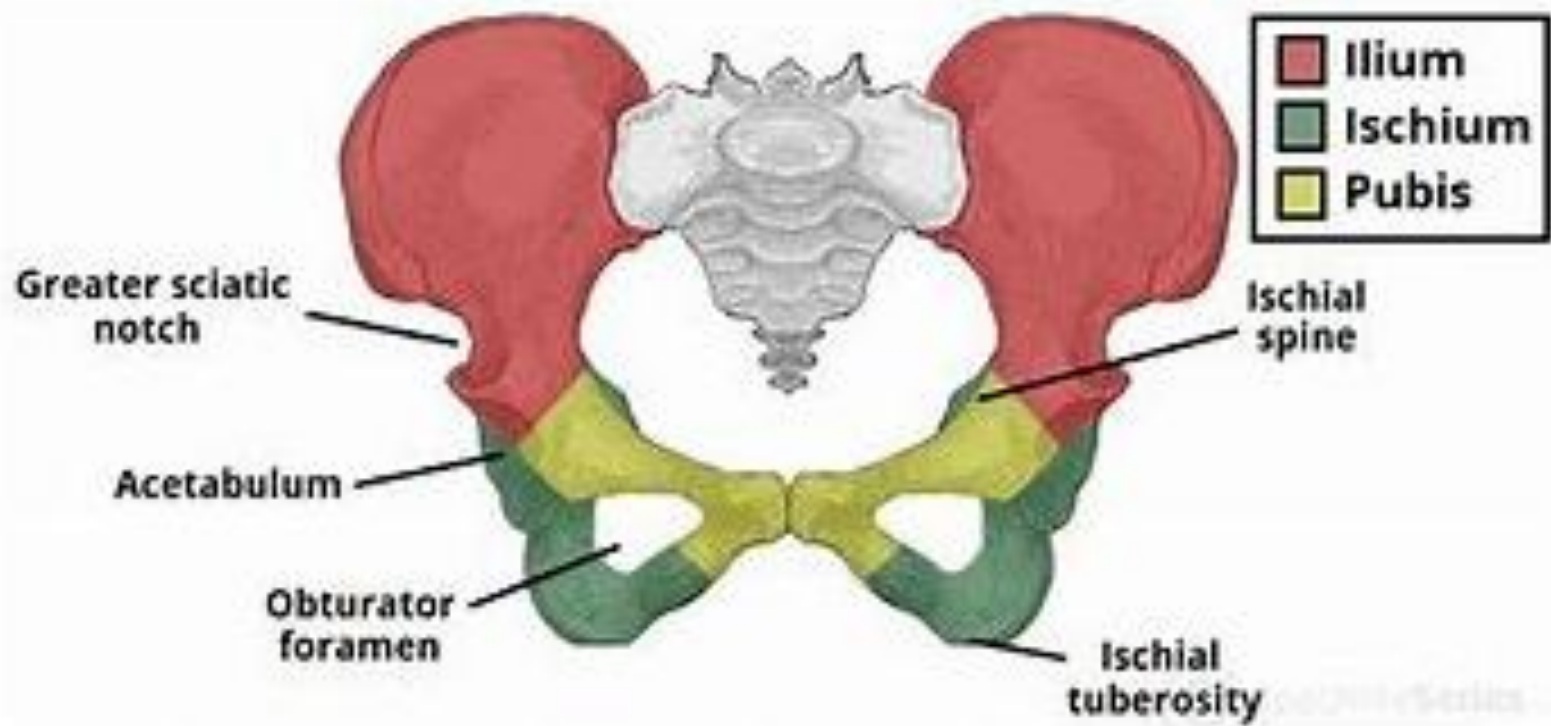
Tutor

Department of Physical Medicine

တင်ပါးဘေးစောင်းကြော

Location

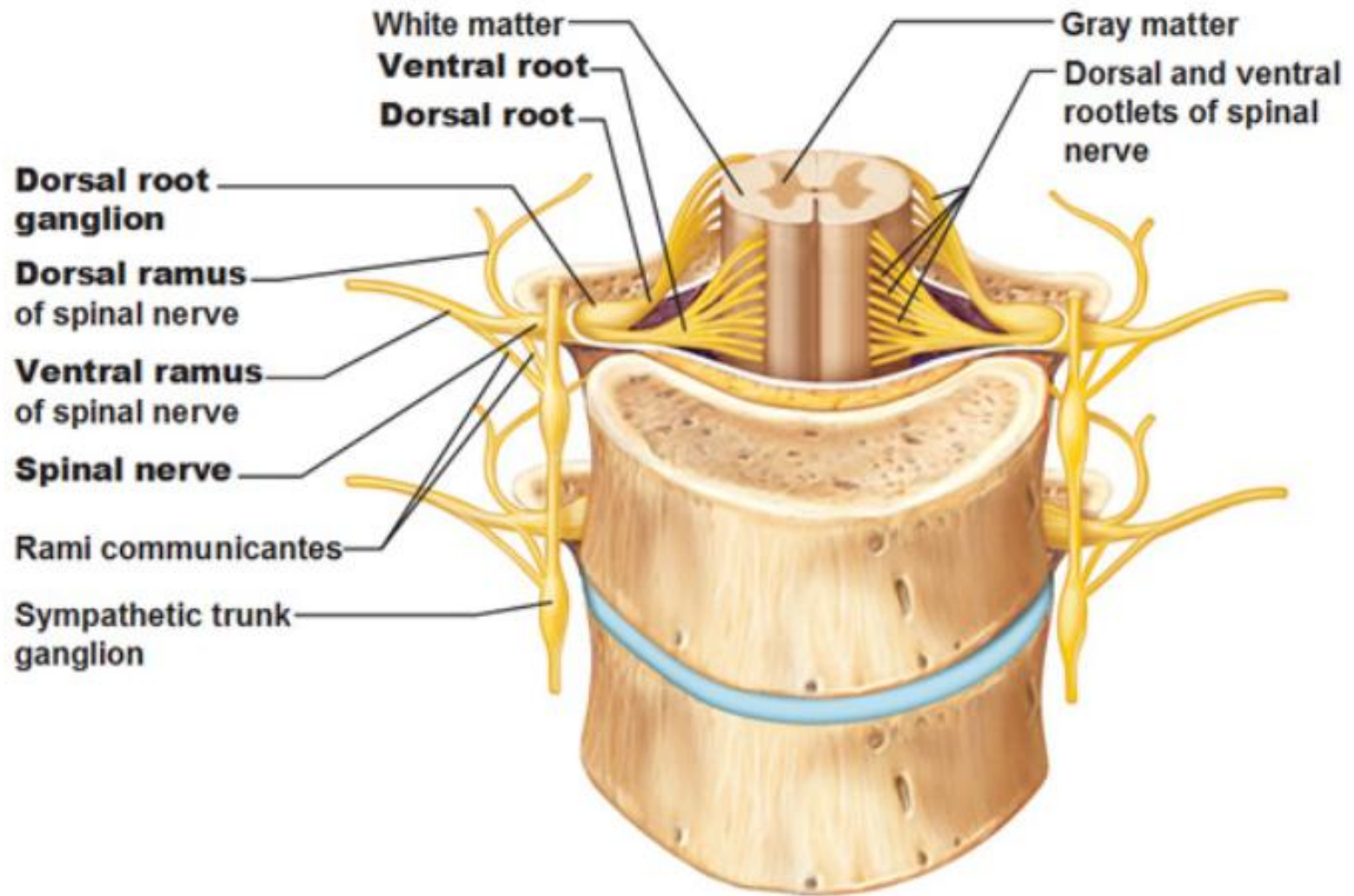
- ခါးဆစ်ရိုးနှင့် (Lumbar vertebrae) မြီးထူရိုးဆက် (sacrum) ဘေးတည့်တည့် တင်ပါးရိုး (ilium) အပေါ်ရ အပြင်ဖက်စွန်းနေရာ ဖြစ်သည်။

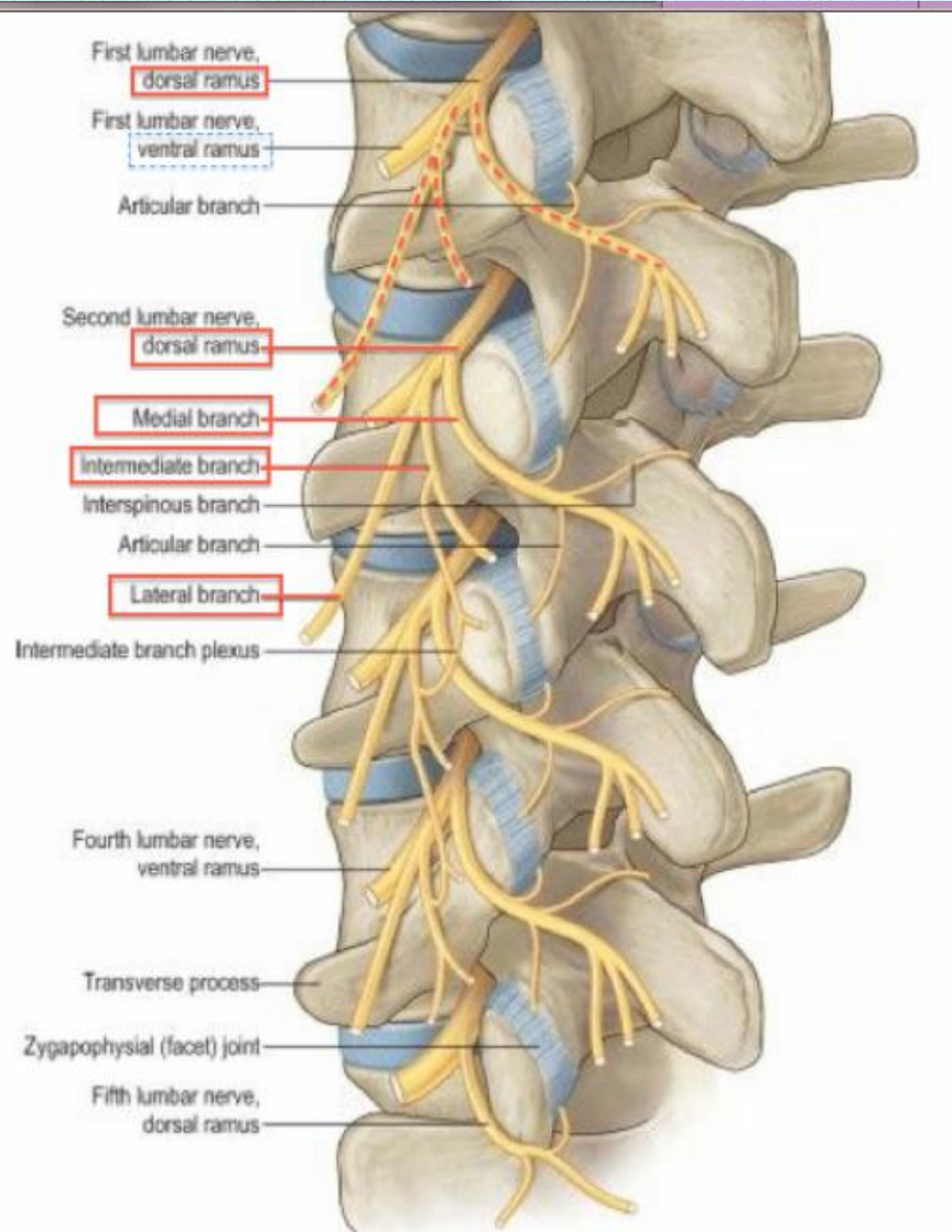


Anatomy

- The posterior branch of the lumbar artery.
- The medial branch of the posterior ramus of the lumbar nerve.

Spinal Nerves – Note position of dorsal root ganglion





Method of pressure application

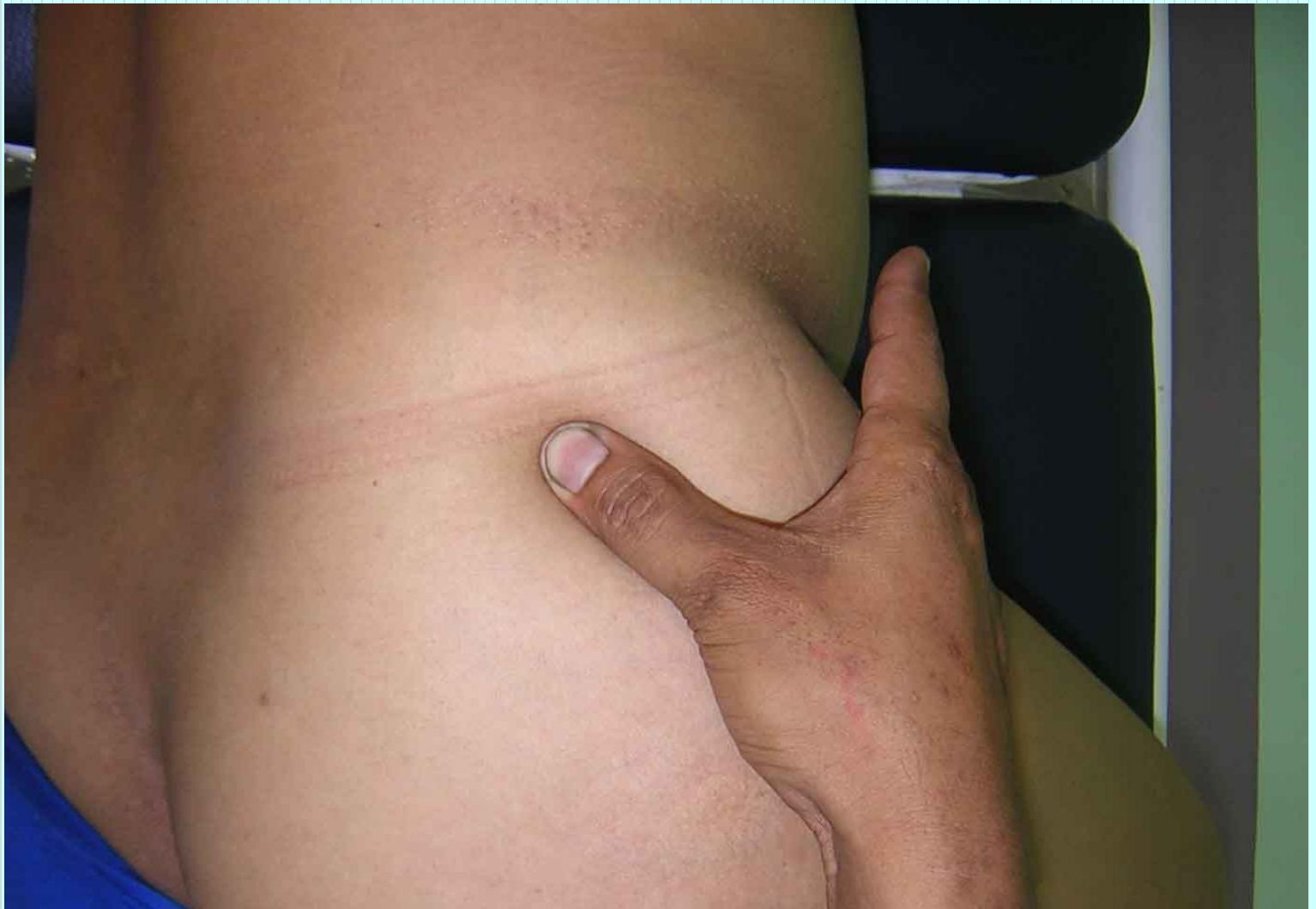- Digital ball of the thumb
- Elbow pressure

Indication

- ခါးနှင့် မြီးညှောင့်ရိုးနေရာ ဝန်းကျင် နာကျင်ခြင်း
- ကြက်သားသိမ်ခြင်း
- ခြေထောက်ပိုင်းထုံကျဉ်ခြင်းနှင့် ခြေထောက်ပိုင်း အာရုံကြော
ရောဂါများ

Association with other massotherapy technique

- Operation 8: Sacral region



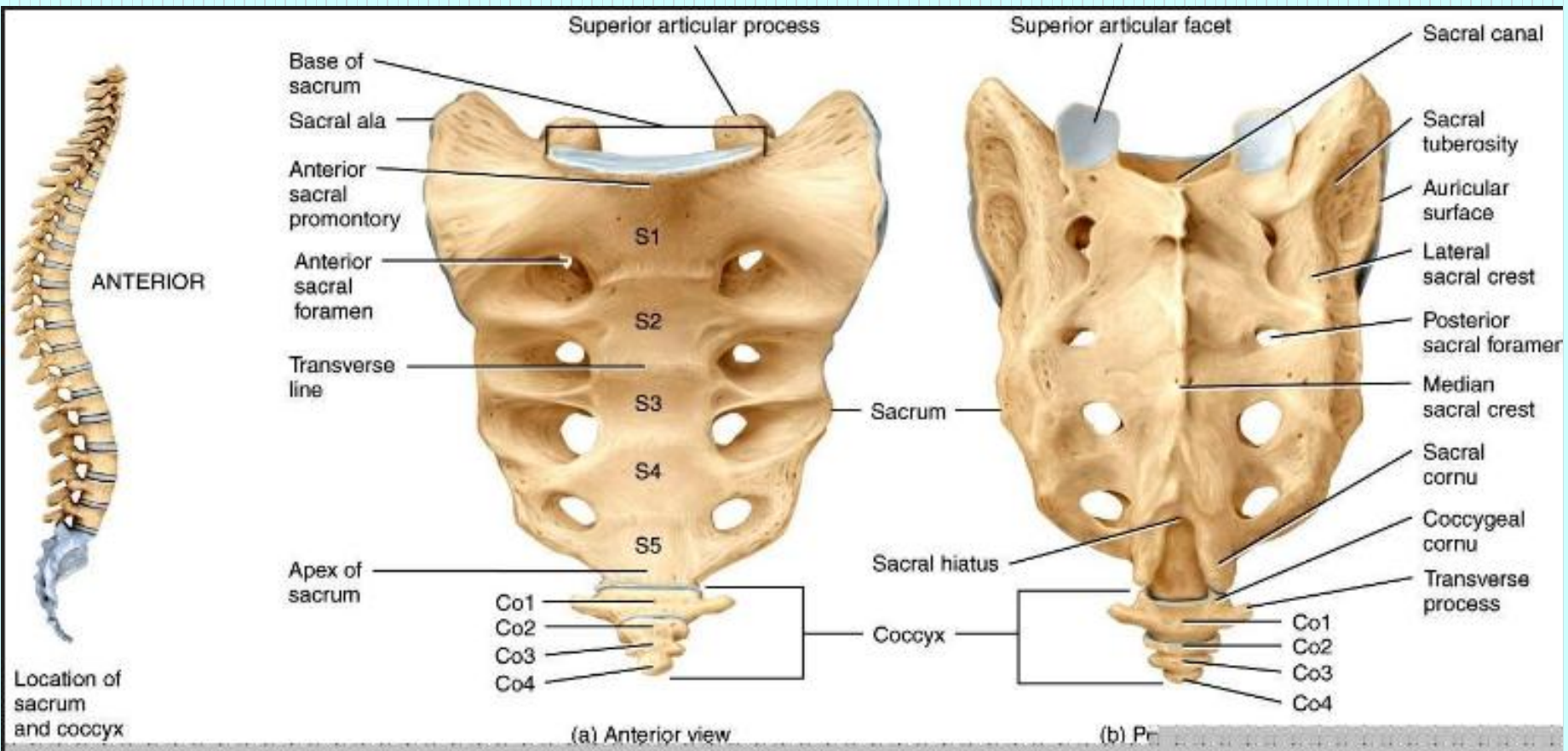
Pressure sensation

- ခါးဆစ်ရိုးများမှစ၍ တင်ပါးဆုံစောင်းကို ဖြတ်သန်းပြီး ပေါင်အပြင်ပိုင်းမှ ခြေမျက်စိအထိ သက်ဆင်းသွားသည်။

တင်ပါးခွက်ကြော

Location

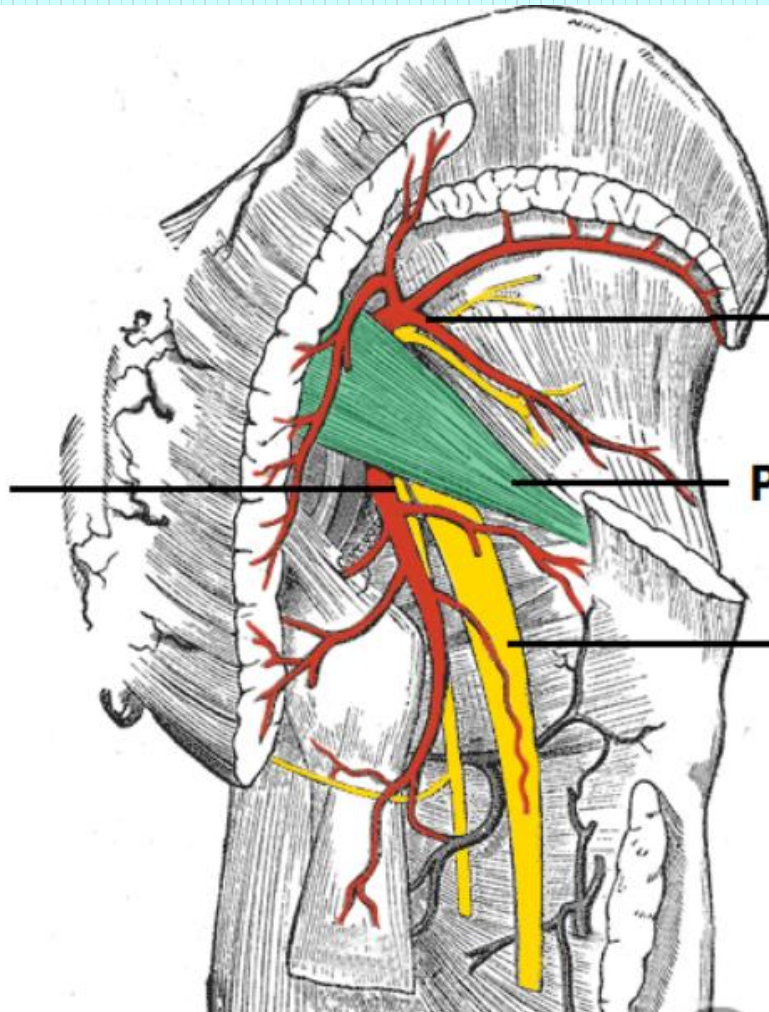
- မြီးထူရိုး (Sacrum) အပေါ်ဖက်စွန်း၏ ဘေးတည့်တည့် 7 cm အကွာ တင်ပါးအလယ်နေရာ ဖြစ်သည်။



Anatomy

- Inferior gluteal artery and vein, inferior gluteal nerve, posterior femoral cutaneous nerve and sciatic nerve.

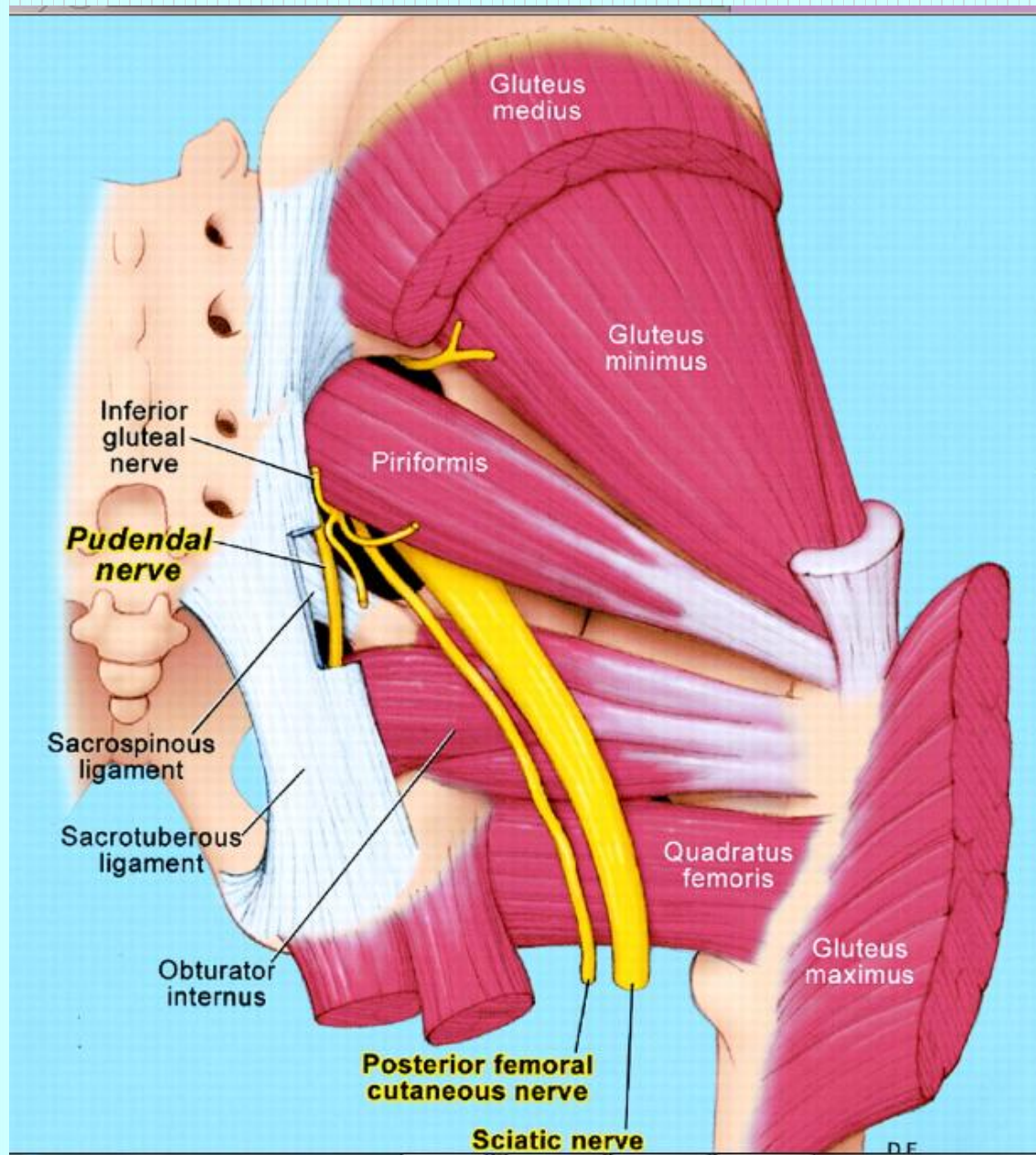
**Inferior gluteal
nerve and artery**



**Superior gluteal
nerve and artery**

Piriformis

Sciatic nerve



Method of pressure application

- Digital ball of the thumb
- Elbow pressure

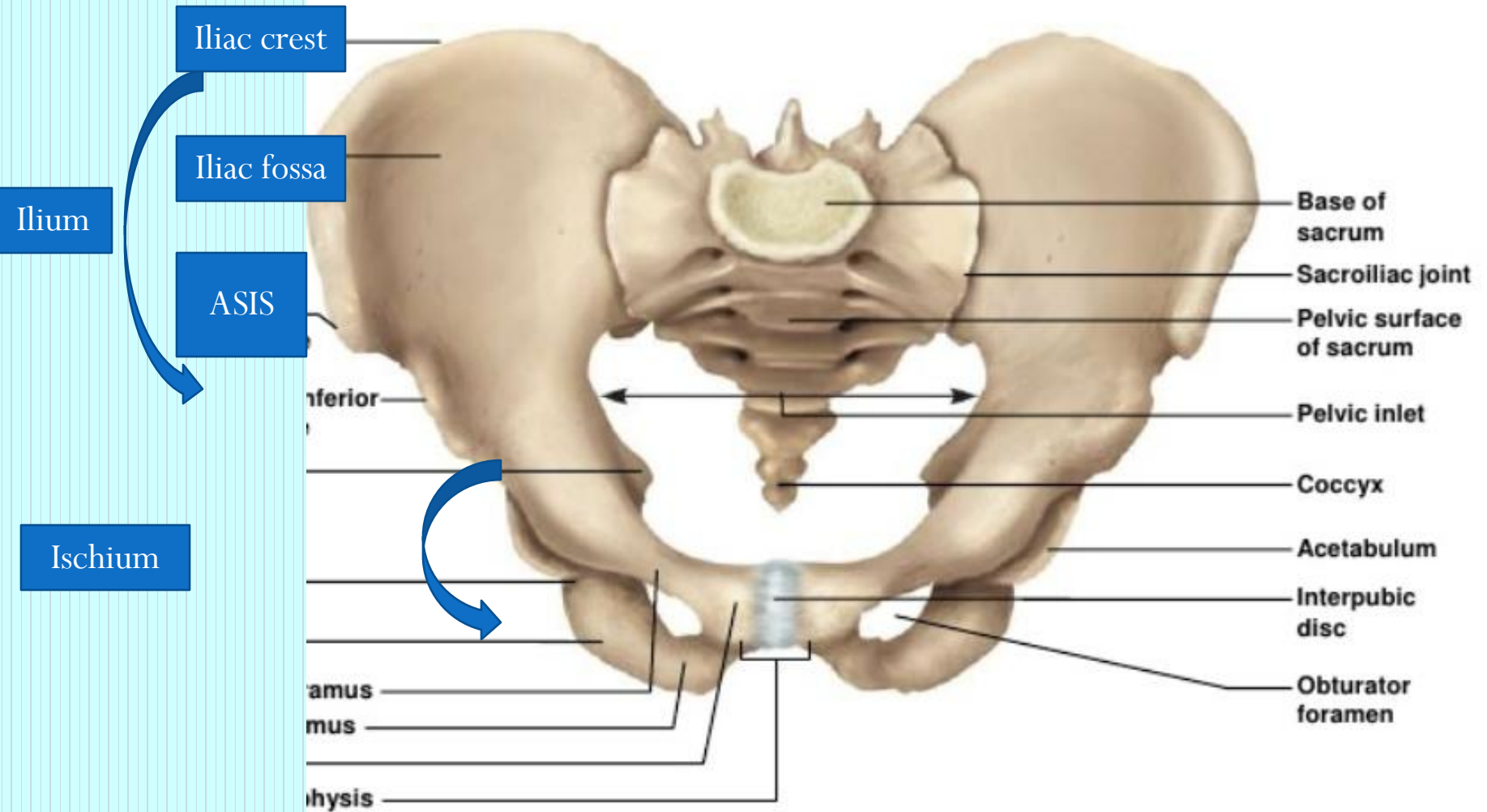
Indications

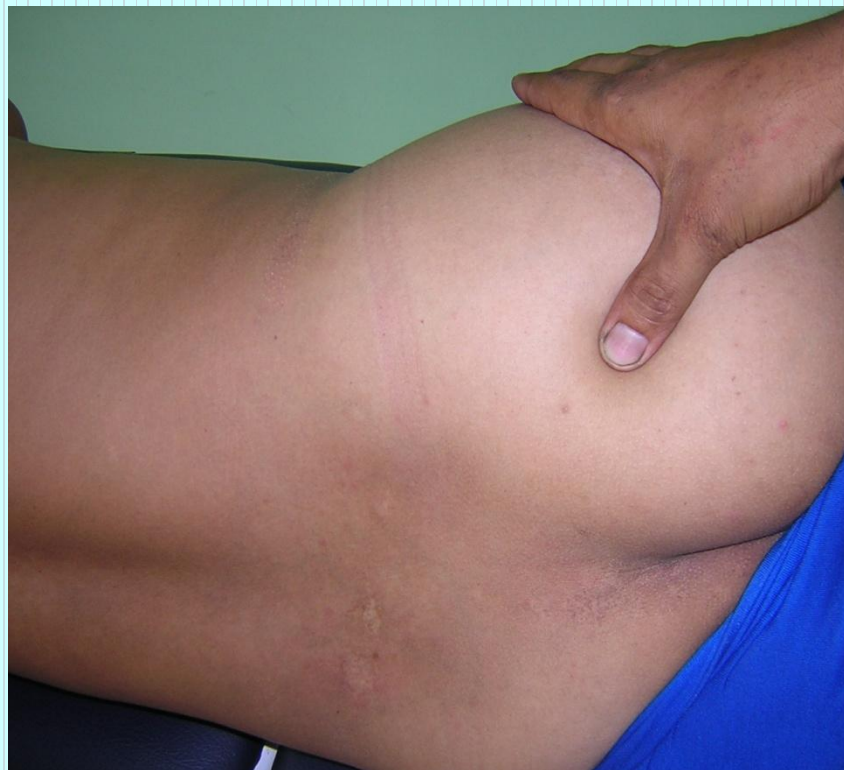- ခါးနှင့် မြီးညှောင့်ရိုးတဝိုက် နာကျင်ကိုက်ခဲခြင်း
- လိပ်ခေါင်း
- ခြေတံပိုင်းကြက်သားသိမ်ခြင်းနှင့် အာရုံကြော ယယွင်းခြင်း

Association with other massotherapy technique

- Urinary bladder channel - UB 54
- Shiatsu therapy operation 3 : Lateral femoral region (Namikoshi Point)
- Namikoshi point is located on the line connecting the ASIS and the sacrum, about 5 cm from the ASIS and near the greater sciatic notch. With the right thumb underneath, strong kneading pressure is applied on this point with both thumbs for 5 seconds and is repeated 3 times.
(Shiatsu therapy, p-77)

Coxal Bones





Pressure sensation

- တင်ပါးချပ်ရိုးအခြေမှစ၍ တင်ပါးခွက်သို့ ဖြတ်သန်းပြီး ပေါင်တို့ ရစ်ပတ်လျက် ခြေဖမိုးအပေါ်ပိုင်းအထိ သက်ဆင်းသွားသည်။

ဆုံထိပ်ကြော

Location

- မြီးညောင့်ရိုး (Coccyx) မှ ပေါင်ထိပ်ရိုးဖုကြီးသို့ ဆွဲသော မျဉ်း၏ အပြင်ဖက် ၃ ပုံ ၁ ပုံ တင်ပါးပေါ်ရ အမှတ်နေရာ ဖြစ်သည်။

Anatomy

- Medially, the inferior gluteal artery and vein
- The inferior gluteal cutaneous nerve,
- The inferior gluteal nerve, deeper the sciatic nerve

Method of pressure application

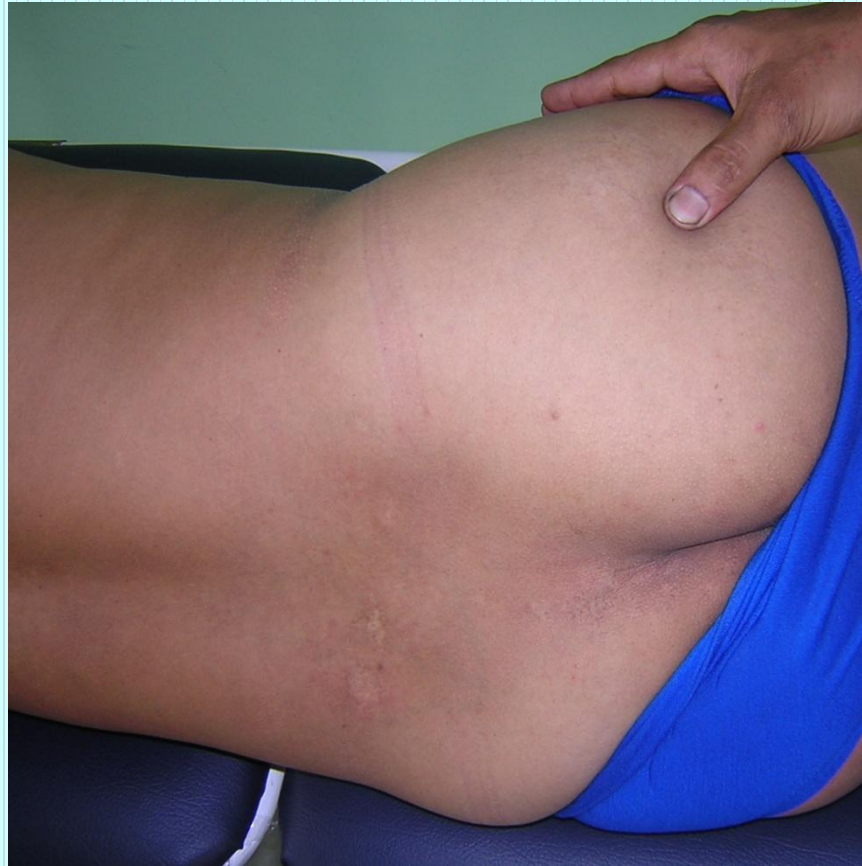- Digital ball of the thumb
- Elbow pressure

Indications

- ခါးပိုင်းနှင့် တင်ပါးပိုင်း ဆိုင်ရာ နာကျင်ခြင်း
- ကြက်သားသိမ်ခြင်း
- Motor nerve ယယွင်းခြင်း
- ခြေတံပိုင်းနာကျင်ခြင်းနှင့် အားနည်းခြင်း
- ကိုယ်တစ်ခြမ်းသေခြင်း

Association with other massotherapy technique

- Gall bladder channel- GB 30
- Shiatsu therapy - Operation 3: Lateral femoral region



Pressure sensation

- ခါးရိုးအခြေမှစ၍ တင်ပါးဆုံထိပ်ကို ဖြတ်သန်းလျက် ပေါင်ကို ပတ်ပြီး ဒူးဆစ်သို့ ဆင်းသွားသည်။

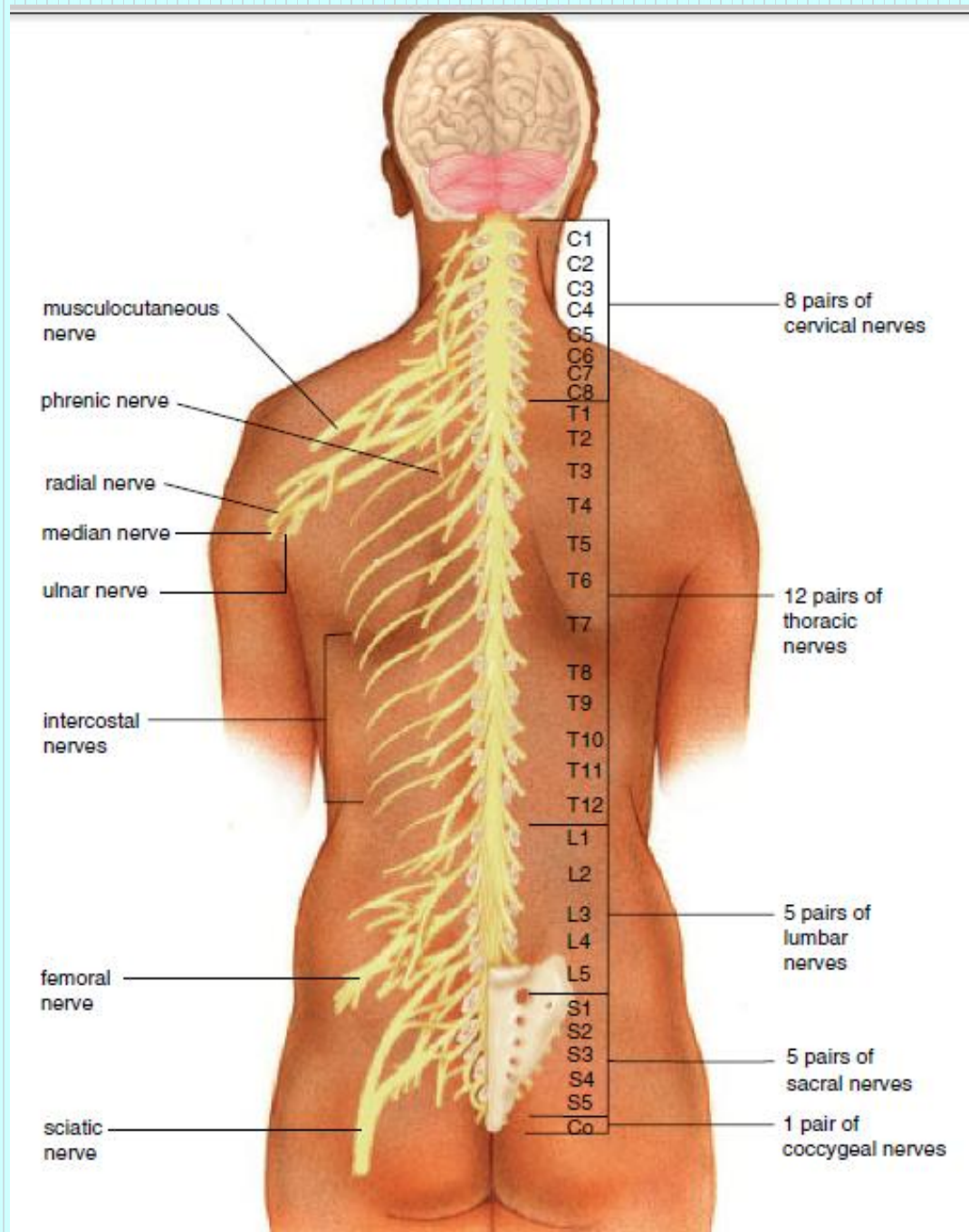
ပထမလောဟတသွေးကြော

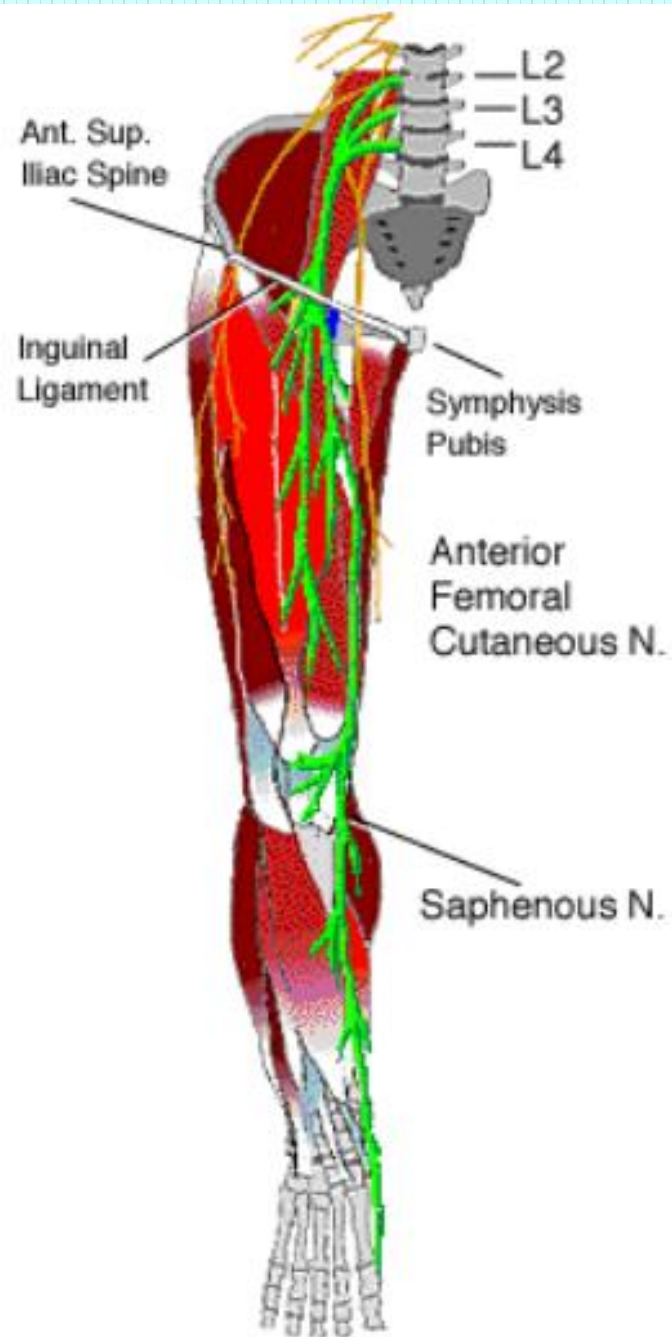
Location

- ပေါင်ခြံရှိမြောင်း inguinal groove ၏ အပေါ်ပိုင်းဘေးဖက် နေရာတွင် ဖြစ်သည်။
- ပထမလောဟတသွေးကြော ဆိုသည်မှာ အနောက်တိုင်း ခန္ဓာဗေဒ ဝေါဟာရအားဖြင့် femoral artery သွေးကြောပင် ဖြစ်သည်။

Anatomy

- On the medial side, the femoral artery.
- Just where the femoral nerve traverses.





Method of pressure application

- Digital ball of the thumb
- Tips of distal phalanx of the fingers

Indications

- အူကျခြင်း
- ဆီးအောင့်ခြင်း
- ပိုက်နာခြင်း

Association with other massotherapy technique

- Spleen channel - SP-12
- Shiatsu therapy - Operation 1:
Anterior femoral region
- Ayurvedic medicine - Lohitaksha marma

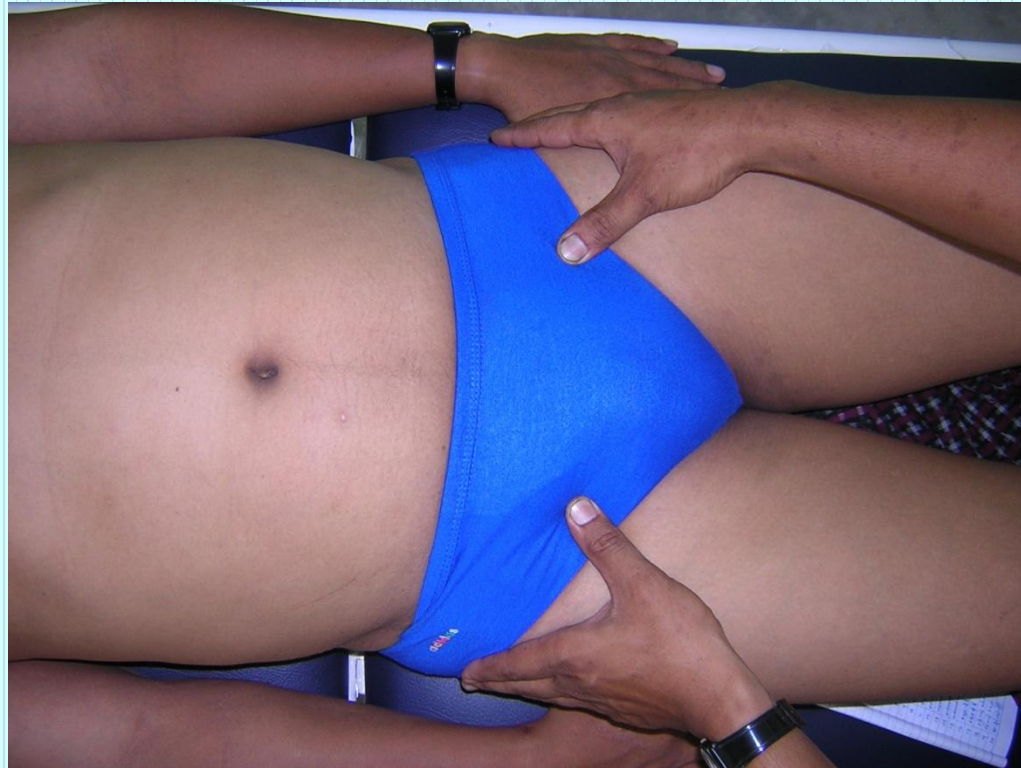Lohitaksha Marma

- Regional - inguinal region (femoral artery)
- Structural - Sira marma
- Prognostic- Vaikalyakara marma

Injury can cause Paralysis of the lower limb and the edema of the leg along with deformity and severe pain also.

- Measure - $\frac{1}{2}$ anguli

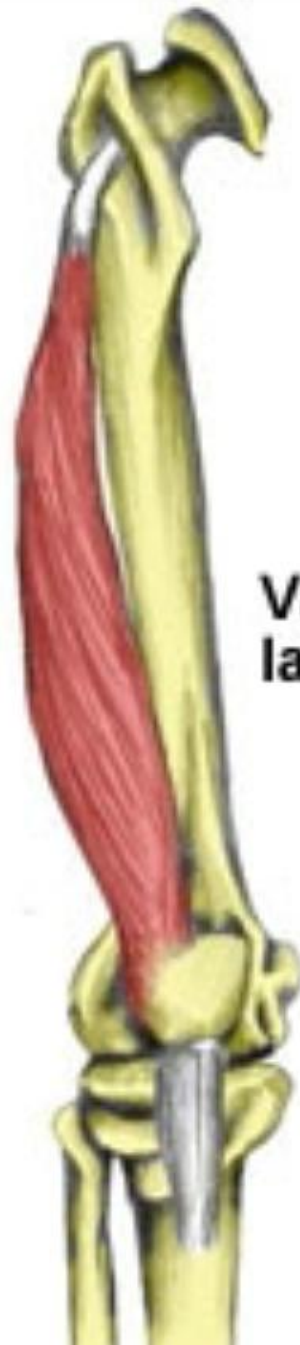ခြေလက်အဂါ ၊ နှစ်ဖြာသွေးလေ၊ ပို့ဆောင်စေရန်၊
ဧကန်နှိပ်လျှင်၊ ဆယ့်ခွန်တွင်၊ သွေးပြင်ပေါင်ရင်းကြား



ပေါင်လယ်ပါဒရက်ကြော

Location

- ပေါင်၏ အရှေ့ဖက်ရှိ vastus lateralis ပေါင်ကြက်သား ဖြစ်သော ကြက်သားပေါ်တွင် ပြုလုပ်ခြင်း ဖြစ်သည်။

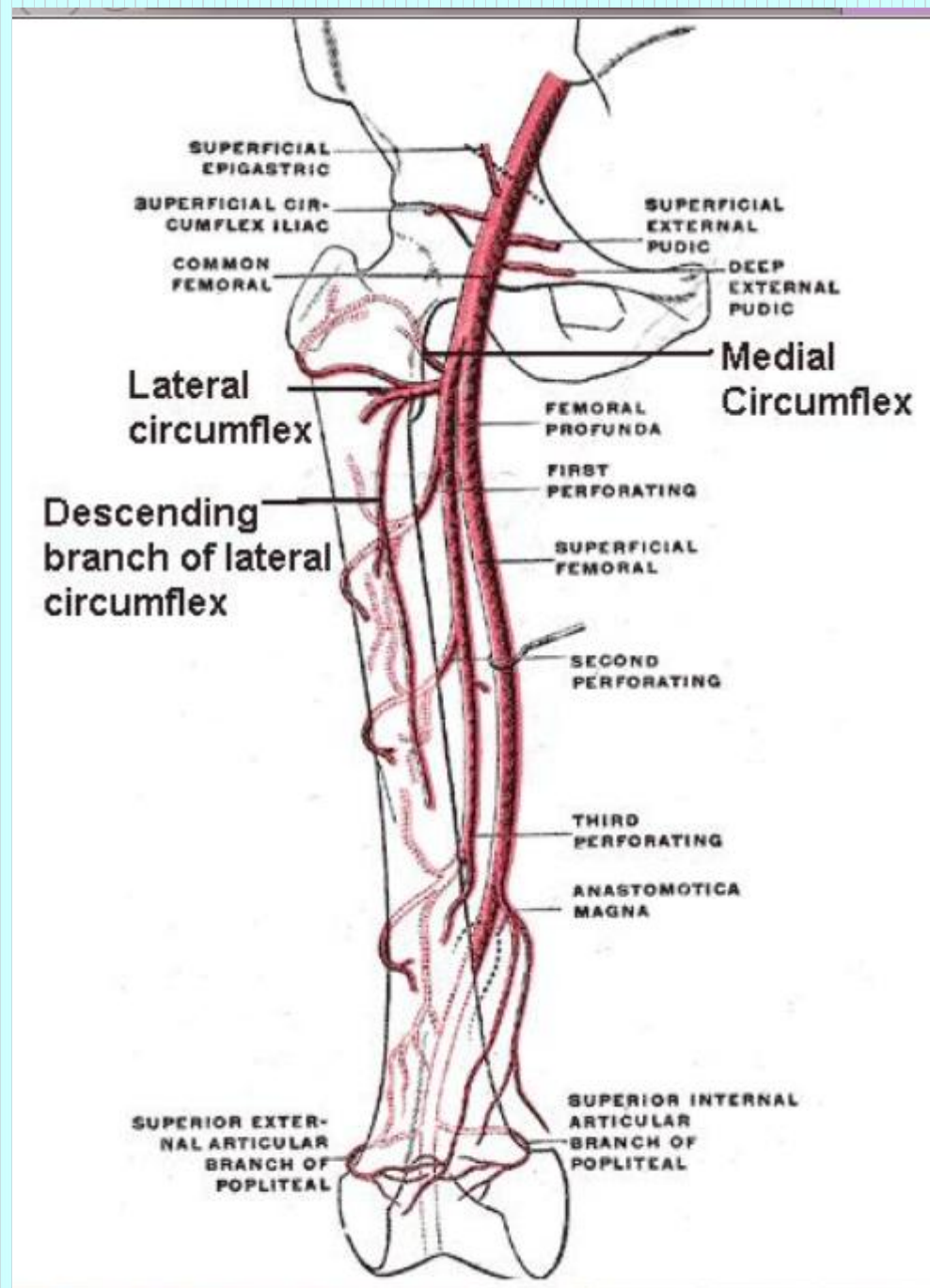


**Vastus
lateralis**



Anatomy

- Deeper the branches of the lateral circumflex femoral artery and vein.
- The lateral femoral cutaneous nerve.



Method of pressure application

- Digital ball of the thumb
- Elbow pressure
- Heel pressure

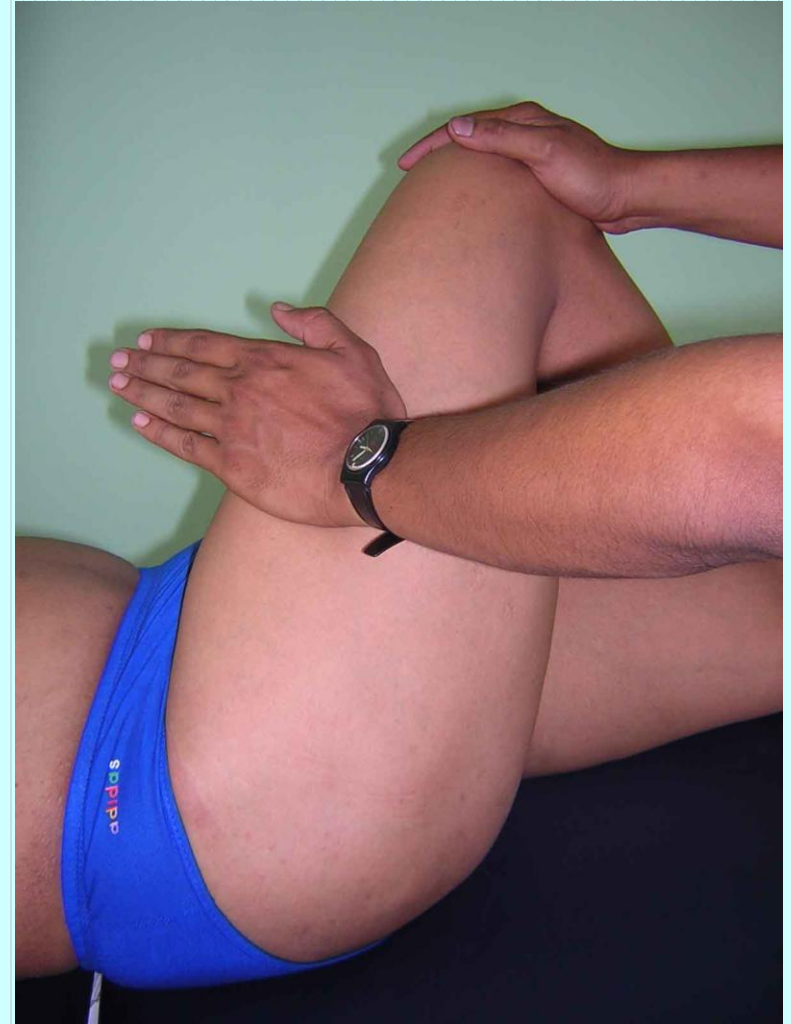
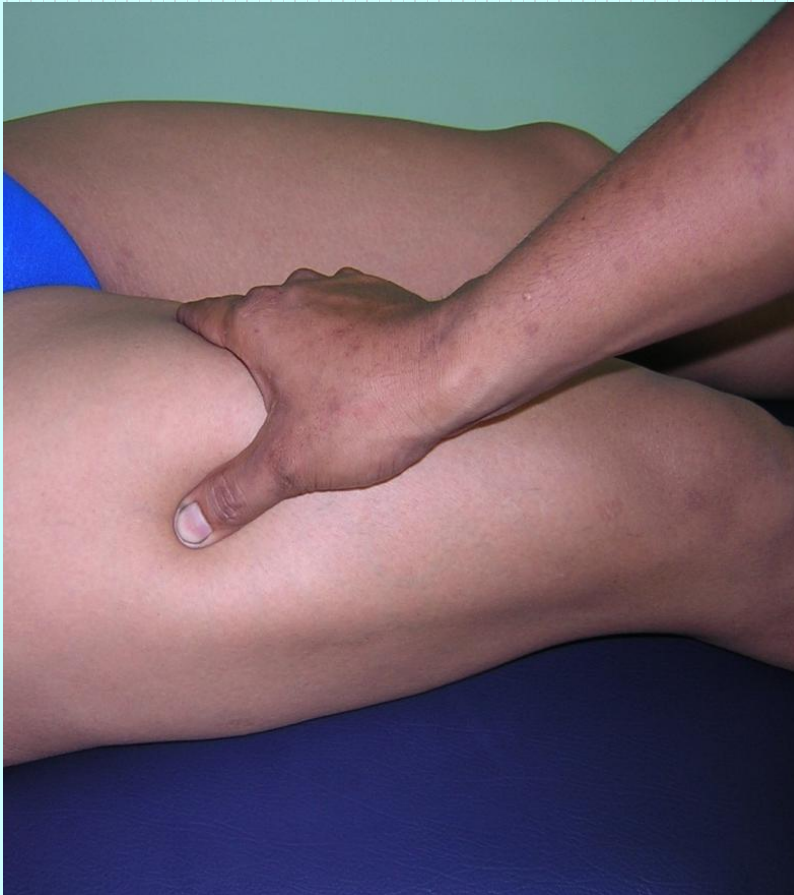Indications

- ပေါင်နာခြင်း
- ခါးပိုင်းနှင့် တင်ပါးစောင်းနေရာ နာကျင်ခြင်း
- ခြေထောက်ပိုင်း ထုံကျဉ်ခြင်း
- ခြေထောက်ပိုင်း အာရုံကြော ယယွင်းခြင်း
- လေဖြတ်ခြင်း

Association with other massotherapy technique

- Shiatsu therapy
 - Operation 1:
Anterior femoral region

ဆီးခုံရိုးဘေးမှ ပေါင်လယ်ကို ဖြတ်ဆင်းပြီး ခြေဖျား
တိုင်အောင် သွားသည်။



ပေါင်တွင်းဆိုင်းကြော (LL-6)

Location

- ပေါင်ခြံမြောင်း (inguinal groove) ၏ အောက်ဘက် 6 cm အကွာ ပေါင်အတွင်းပိုင်း ကြက်သားဖြစ်သော abductor longus muscle ၏ ဘေးပိုင်းနေရာအား ဆောင်ရွက်ခြင်း ဖြစ်သည်။

Tensor fasciae latae

Pectineus

1

Sartorius

Quadriceps femoris

• **Rectus femoris**

• **Vastus lateralis**

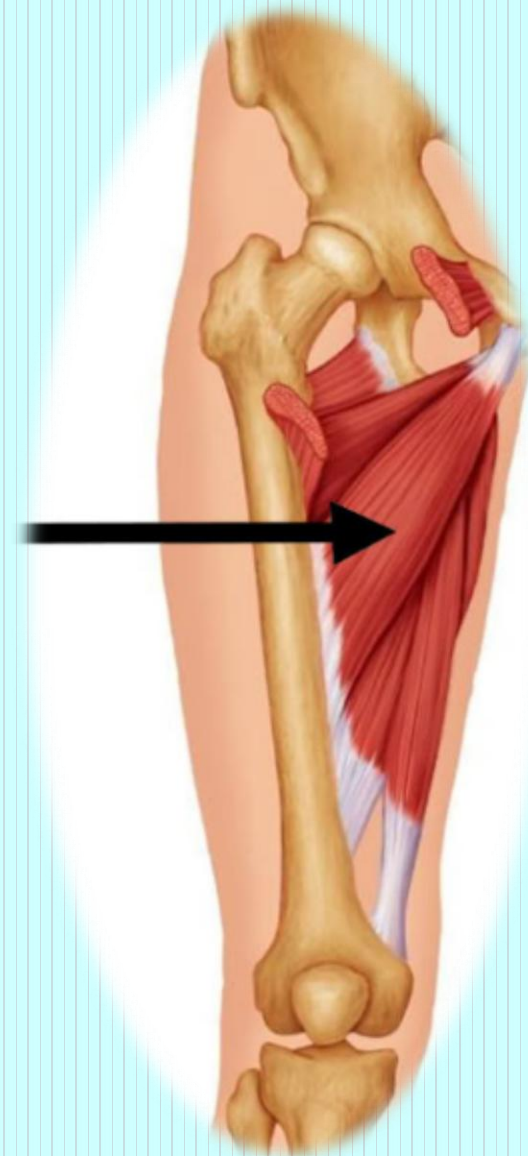
• **Vastus medialis**

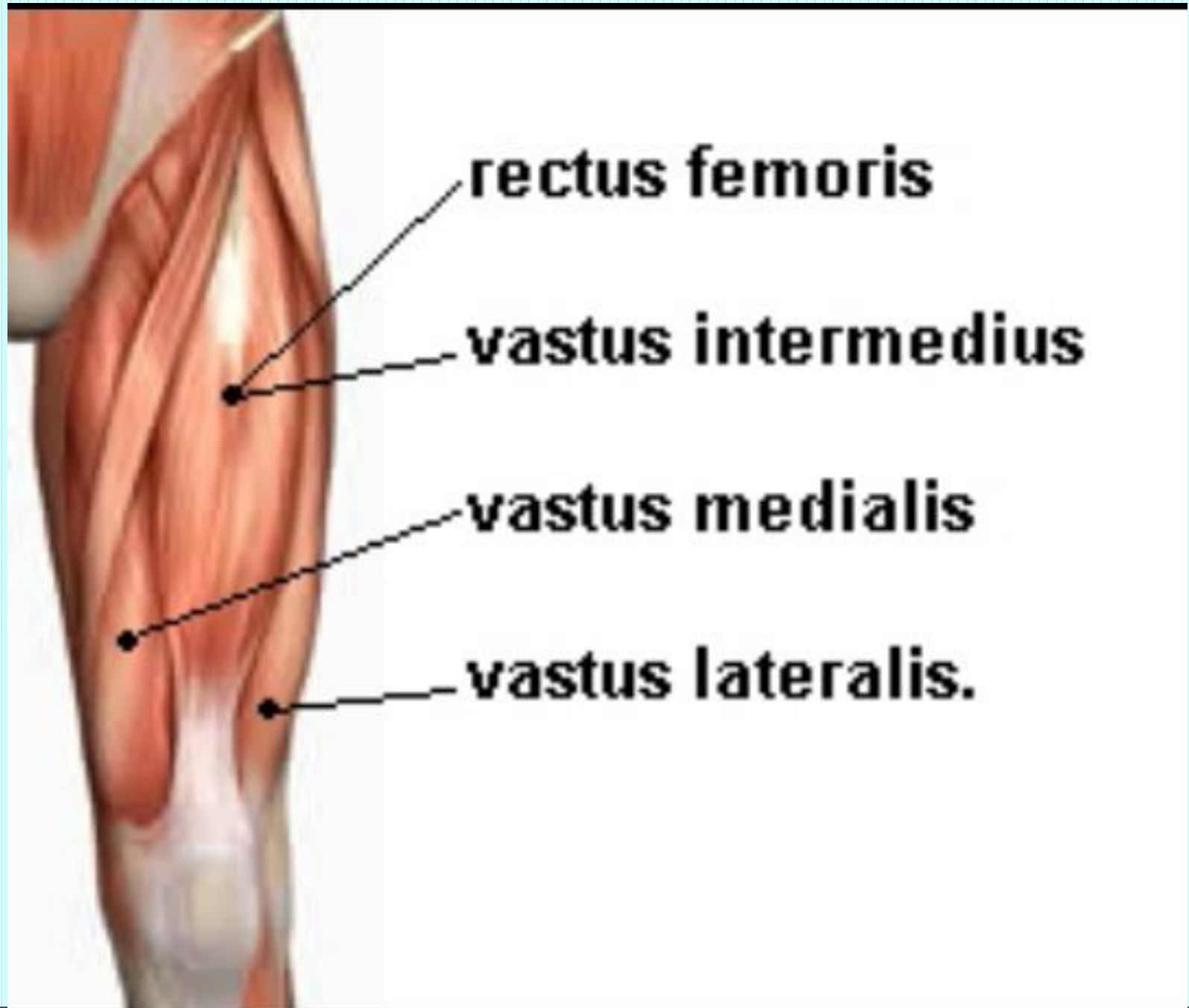
Tendon of quadriceps femoris

Adductor longus 2

Gracilis 4

Adductor magnus 3





rectus femoris

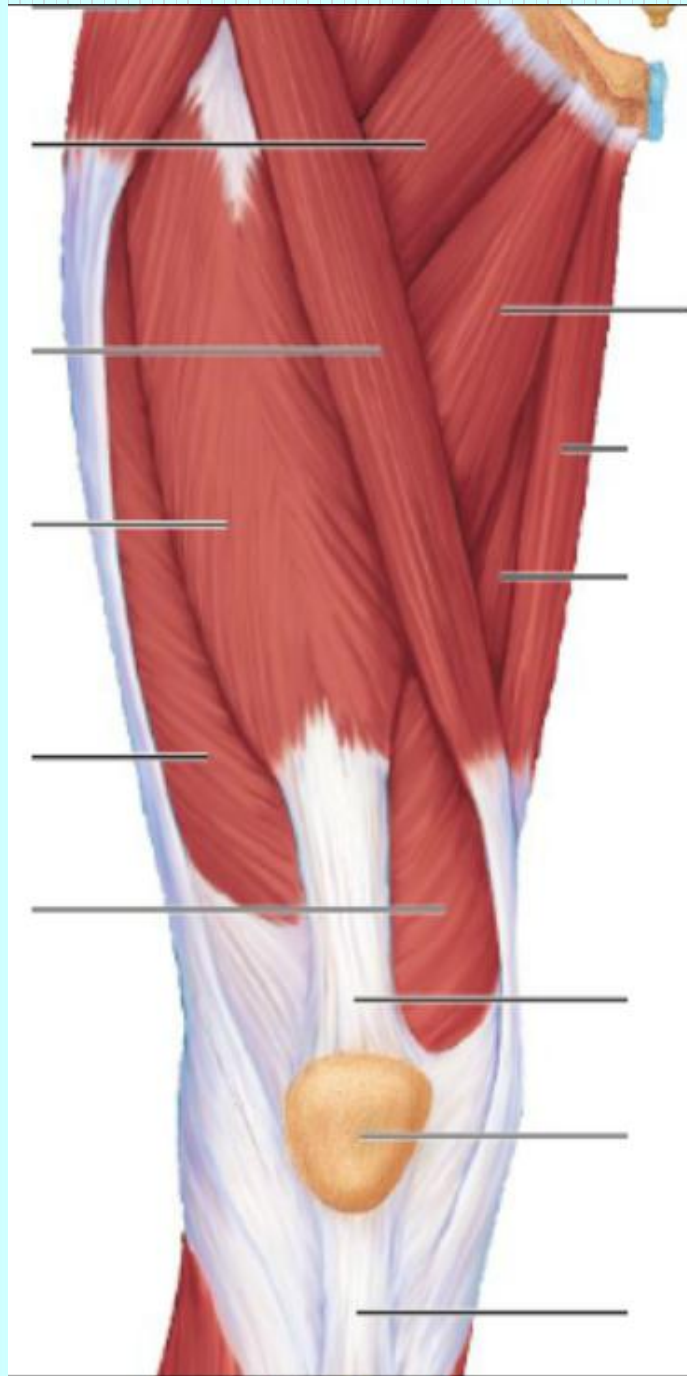
vastus intermedius

vastus medialis

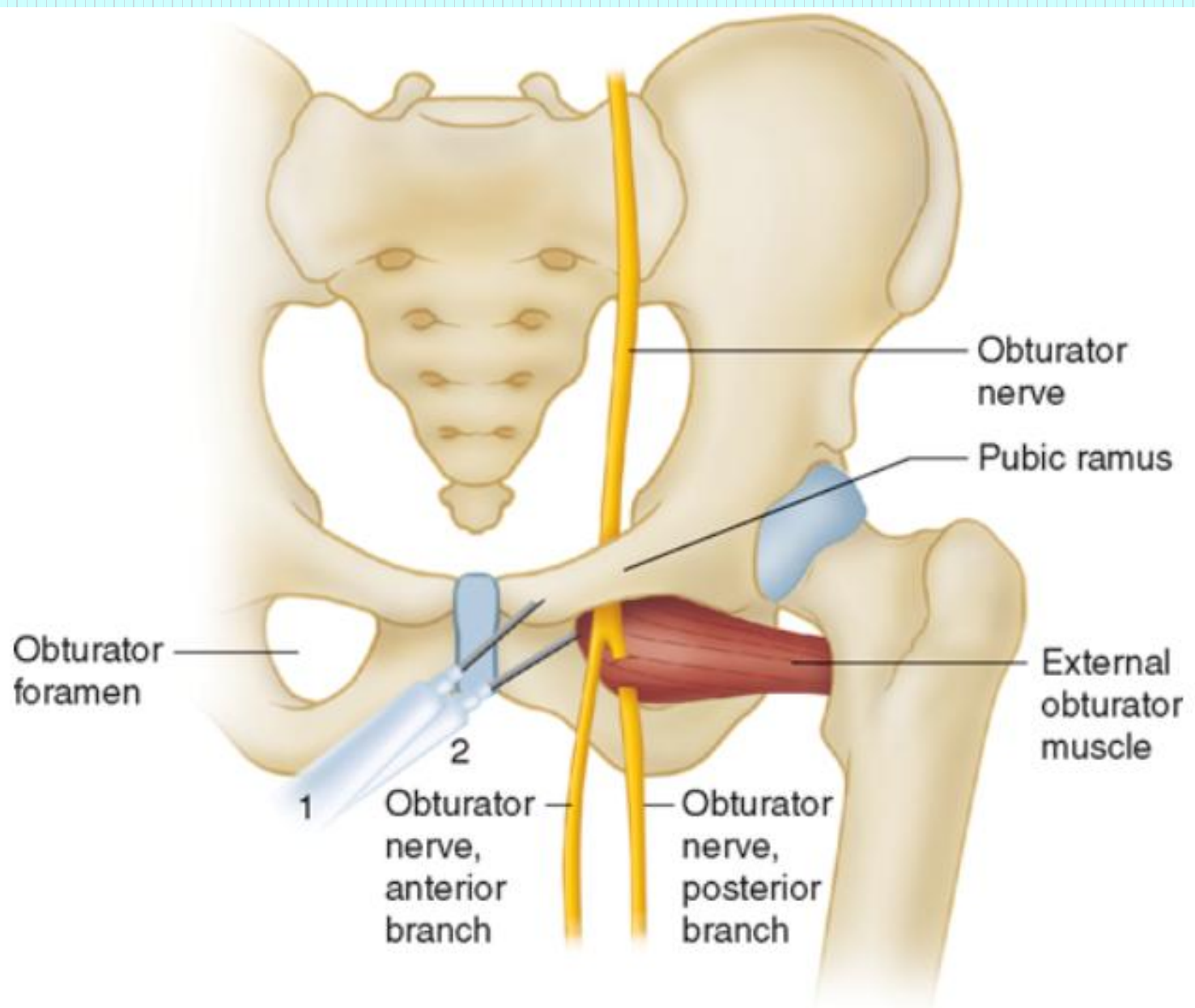
vastus lateralis.

Anatomy

- Deeper on the lateral side of the femoral artery and vein; the superficial branch of the medial circumflex femoral artery.
- The anterior femoral cutaneous nerve, on the pathway of the anterior branch of the obturator nerve.



?



Method of pressure application

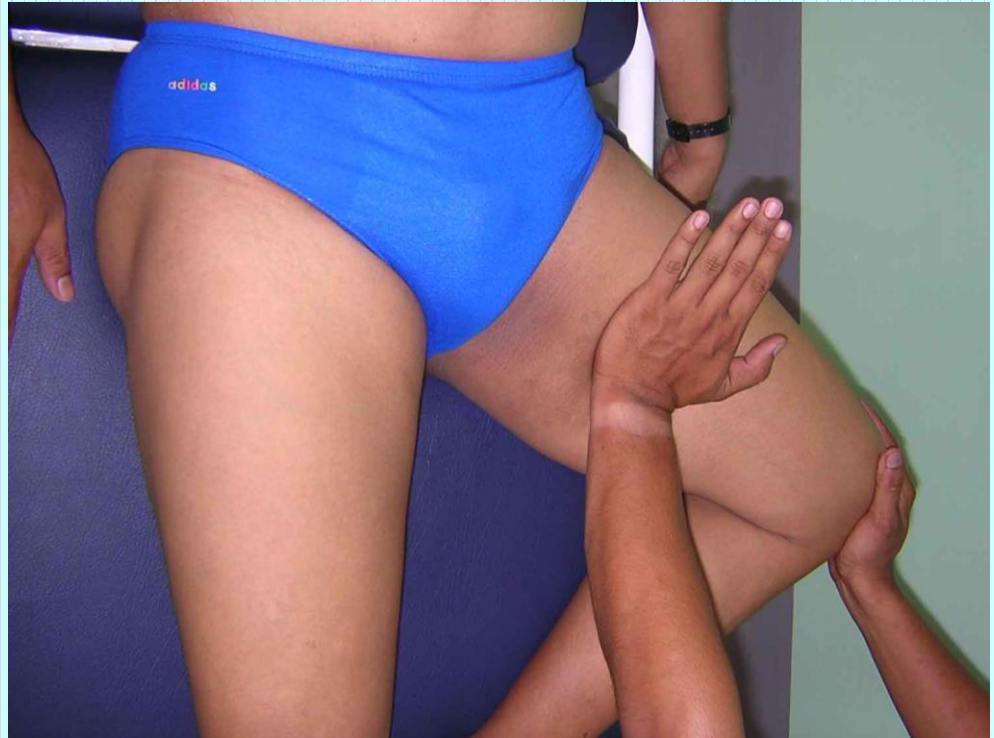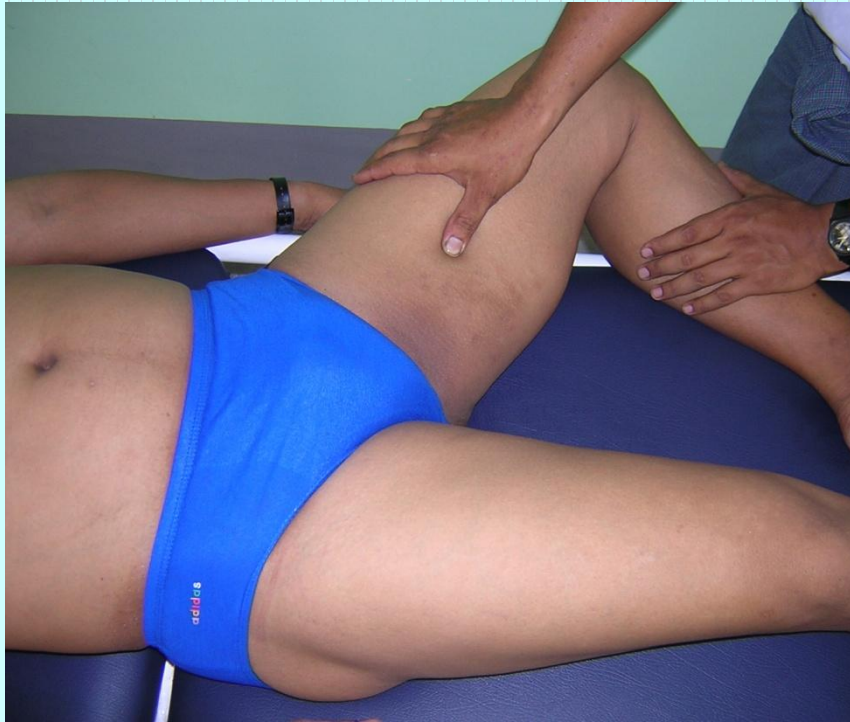- Digital ball of the thumb
- Elbow pressure
- Heel pressure

Indications

- ဆီးအောင့်ခြင်း
- ခြေထောက်ပိုင်း ထုံကျဉ်ခြင်း

Association with other massotherapy technique

- Shiatsu therapy
 - Operation 2: Medial femoral region



ပေါင်တွင်းလေကြော (LL-7)

Location

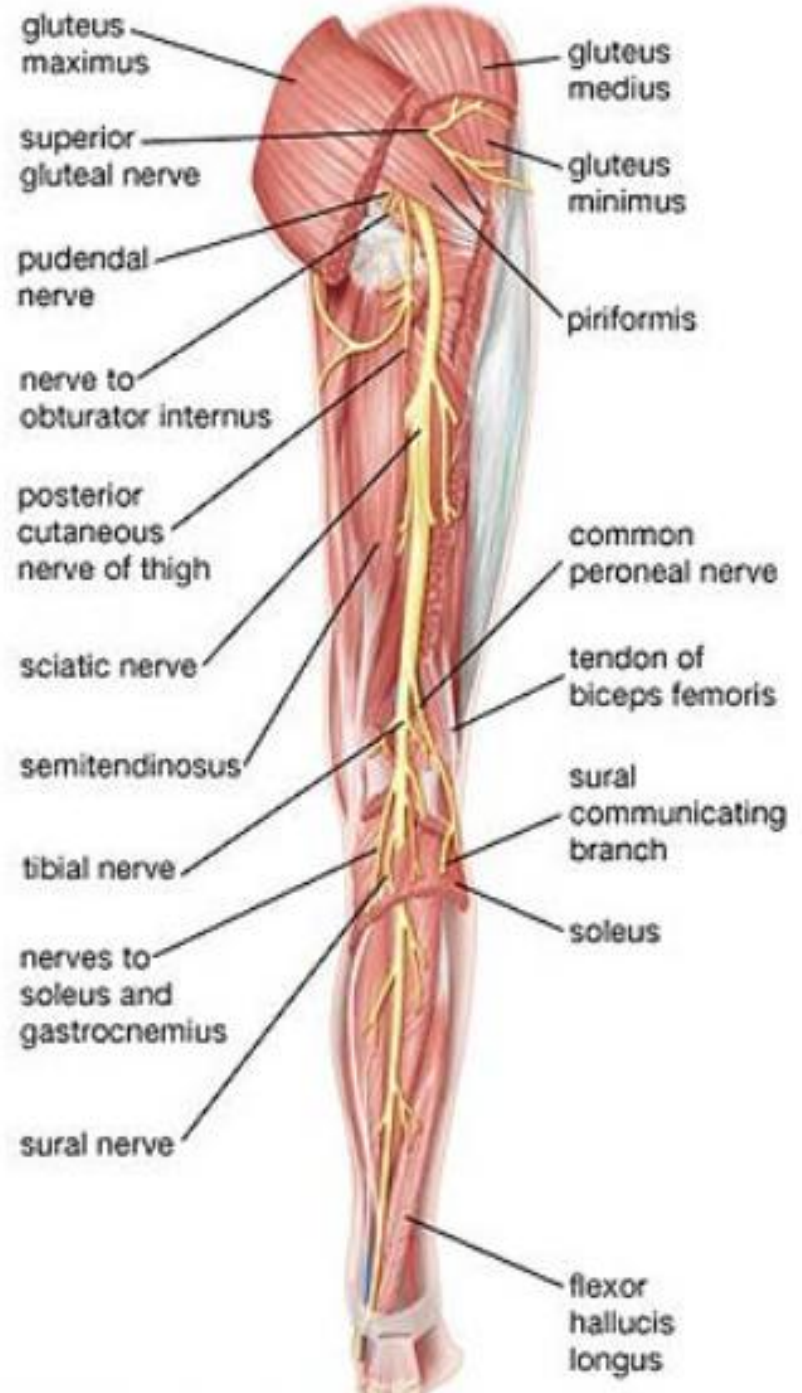
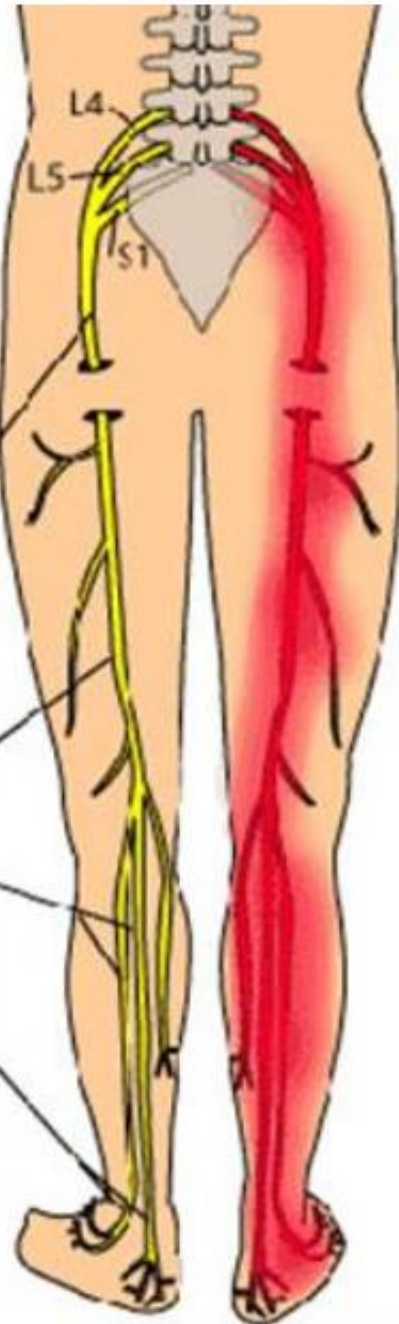
- တင်ပါးအောက်ရှိ အရေပြားတွန့်ကြောင်း transverse gluteal fold ၏ အလယ်မှတ်နေရာ ဖြစ်သည်။

Anatomy

- The artery and vein running alongside the sciatic nerve.
- Superficially, the posterior femoral cutaneous nerve; deeper the sciatic nerve

- ဆီးခုံရိုးဘေးမှစ၍ ပေါင်တွင်းအလယ်ဗဟရ်နှင့် အဂါဇာတ်ကို
ဖြတ်၍ ပေါင်၏ နောက်ဖက်အတွင်းမှ ဖြာဆင်းပြီး
ခြေဖျားတိုင်အောင် သွားသည်။

The Sciatic Nerve



Method of pressure application

- Digital ball of the thumb
- Elbow pressure

Indications

- လိပ်ခေါင်း
- ခါး၊ တင်ပါး၊ မြီးညှောင့်ရိုးဝန်းကျင် နာကျင်ခြင်း

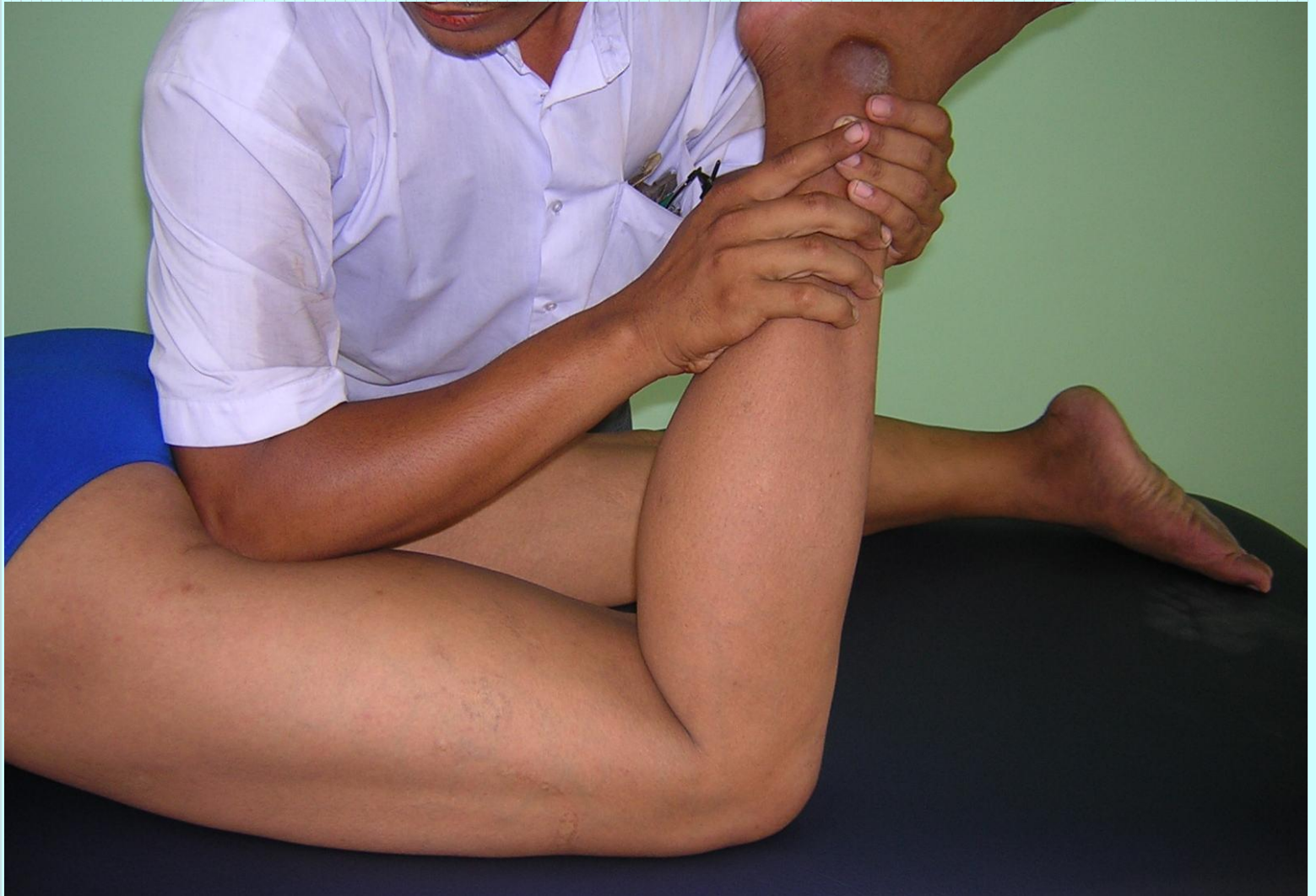Association with other massotherapy technique

- Acupuncture therapy- Urinary bladder

UB-36

- Shiatsu therapy - Operation 11:

Posterior femoral region



Pressure sensation

- ပေါင်တွင်းဆိုင်းကြောနောက် မီးညှောင့်ခြေမှစ၍ ဒူးဆစ်ကို ဖြတ်သန်းပြီး ခြေဖျားတိုင်အောင်သွားသည်။

ပေါင်တွင်းအာရုံကြော (LL-8)

Location

- ပေါင်၏နောက်ဘက်ပိုင်း အလယ်တည့်တည့် အမှတ်နေရာ ဖြစ်သည်။

Anatomy

- Laterally the 3rd perforating branches of the deep femoral artery and vein.
- The posterior femoral cutaneous nerve; the sciatic nerve

Method of pressure application

- Digital ball of the thumb
- Elbow pressure

Indications

- ခါးနာခြင်း
- ပေါင်ပိုင်းနာကျင်ကိုက်ခဲခြင်း

Association with other massotherapy technique

- Acupuncture therapy- Urinary bladder

UB-37

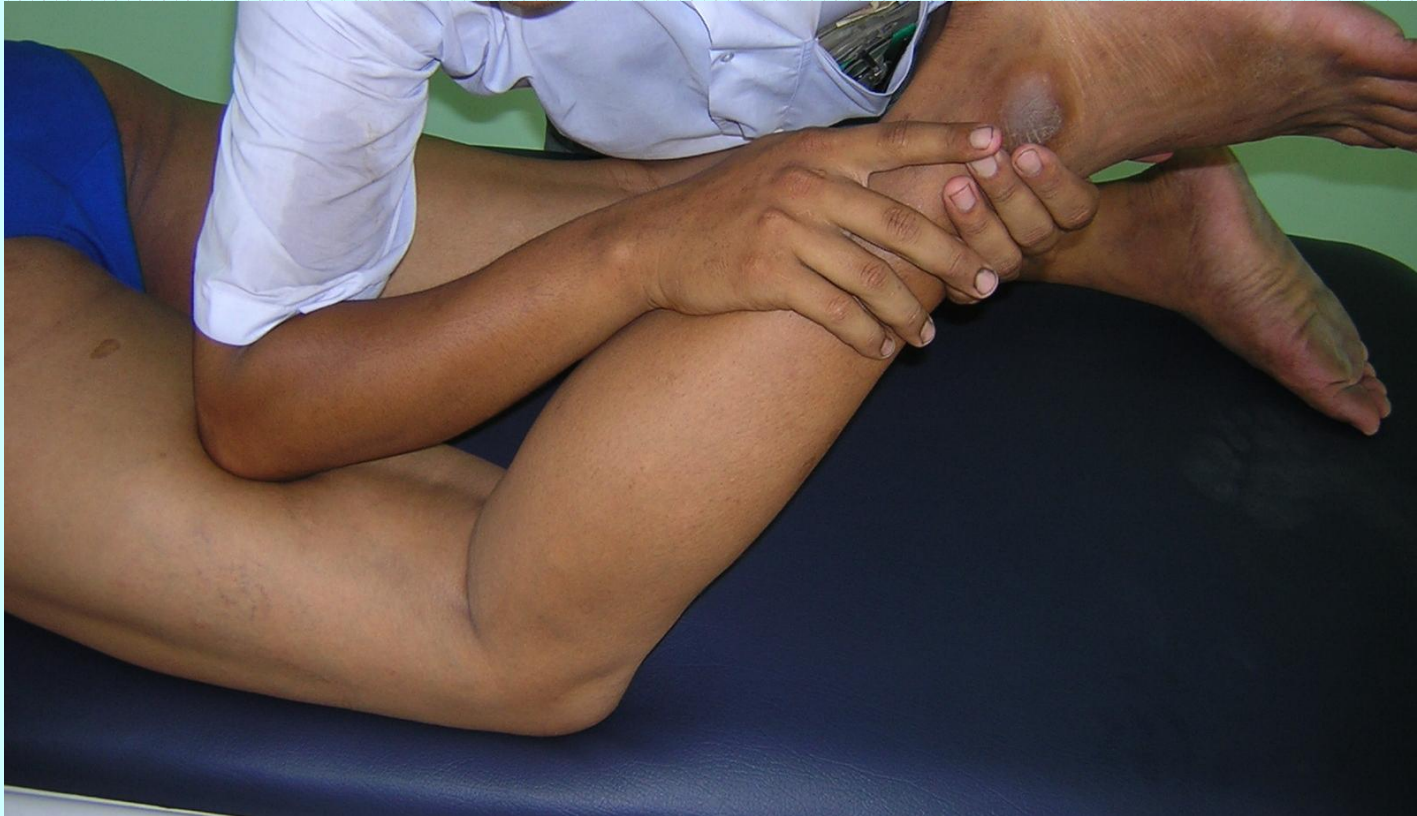- Shiatsu therapy - Operation 11:

Posterior femoral region

- Ayurvedic therapy - Urvi marma

Urvi Marma

- Regional - back of the thigh (ଓଓଓ)
- Structural - Sira marma
- Prognosis - Injury to all the important structures through this dysfunction of the muscles and bleeding (kalantara pranahara)
- Measure - 1 anguli



Pressure sensation

- ဆီးခုံရိုးထိပ်မှစ၍ ပေါင်တွင်းသို့ သက်ဆင်းပြီး ခြေဖျား အထိသွားသည်။

ပေါင်တွင်းပါဒရက်ကြော (LL-9)

Location

- ပေါင်၏အတွင်းဘက် မျက်နှာပြင် inguinal groove မှ 12 cm အကွာနေရာ abductor longus muscle ပေါ်ရ အမှတ်နေရာ ဖြစ်သည်။

Anatomy

- The superficial branches of the medial circumflex femoral artery and vein.
- The genitofemoral nerve, the anterior femoral cutaneous nerve; deeper, the anterior branch of the obturator nerve.

Method of pressure application

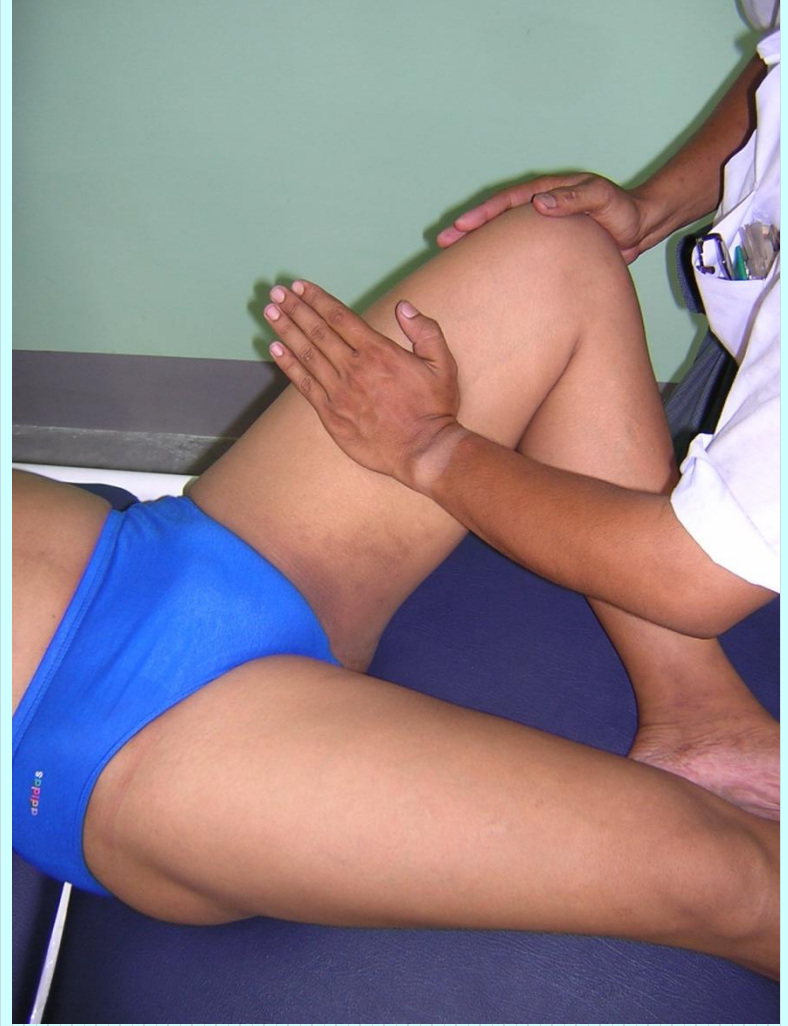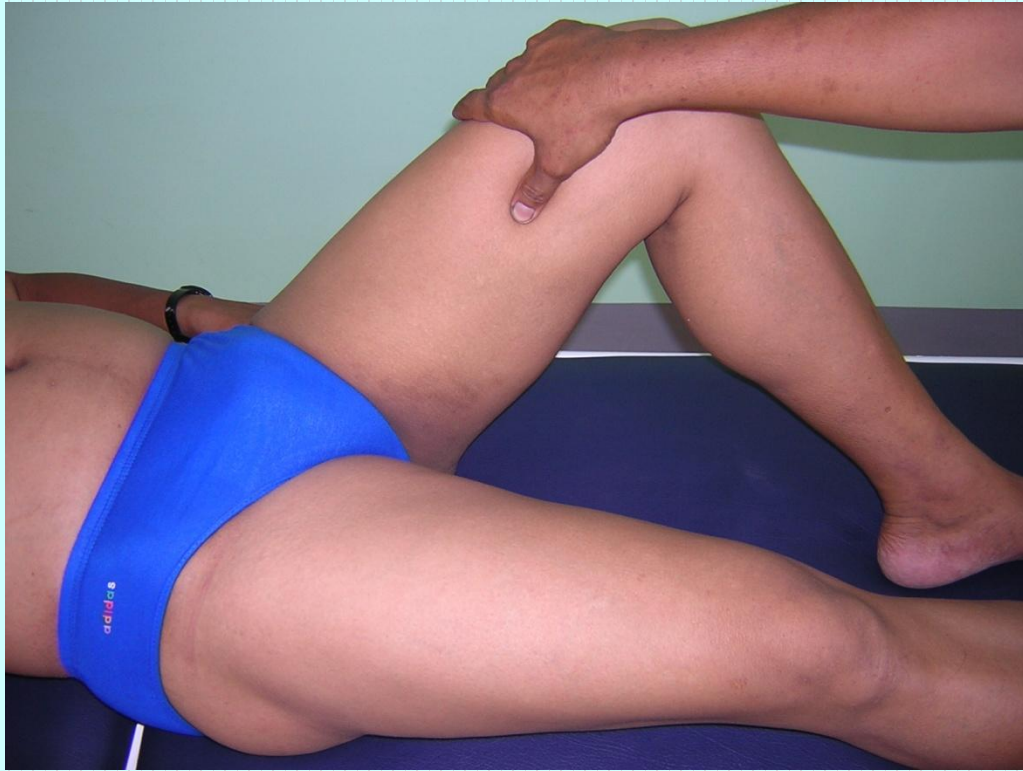- Digital ball of the thumb
- Heel of the hand

Indications

- ခါးနာခြင်း
- ခြေထောက်ပိုင်း ထုံကျင်ကိုက်ခဲခြင်း
- ဆီးအောင်းခြင်း

Association with other massotherapy technique

- Shiatsu therapy - Operation 2:
Medial femoral region



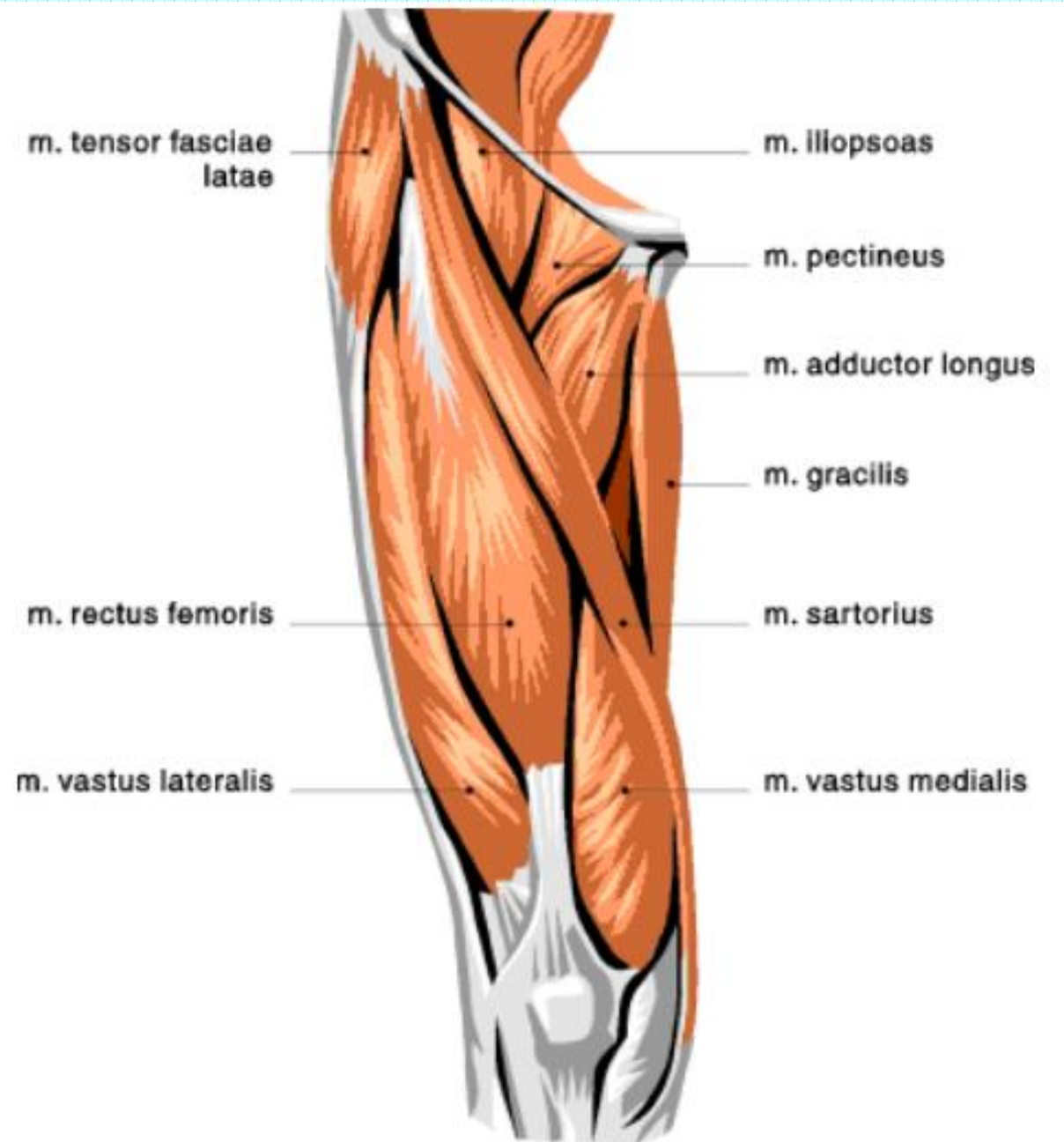
Pressure sensation

- ပေါင်လယ်ကြက်သားများမှစ၍ ဒူးကိုရစ်ပတ်သွားသည်။

ရေအိုးတင်ကြော (LL-10)

Location

- ဒးဆစ်ရှိ ဂညင်းရး (patella) ၏ အထက် 6 cm ခန့် နေရာရှိ rectus femoris ကြက်သားပေါ်ရ အမှတ်နေရာ ဖြစ်သည်။



Anatomy

- The descending branch of the lateral circumflex femoral artery, the anterior and lateral femoral cutaneous.

Method of pressure application

- Digital ball of the thumb
- Elbow pressure
- Heel of the hand

Indications

- ခါးနာခြင်း
- ထုံနာကျဉ်နာ
- ဒူးဆစ်ရောင်ခြင်း
- ဒူးဆစ်ဒဏ်နာ
- ခြေတံပိုင်းအာရုံကြောယိုယွင်းမှု

Association with other massotherapy technique

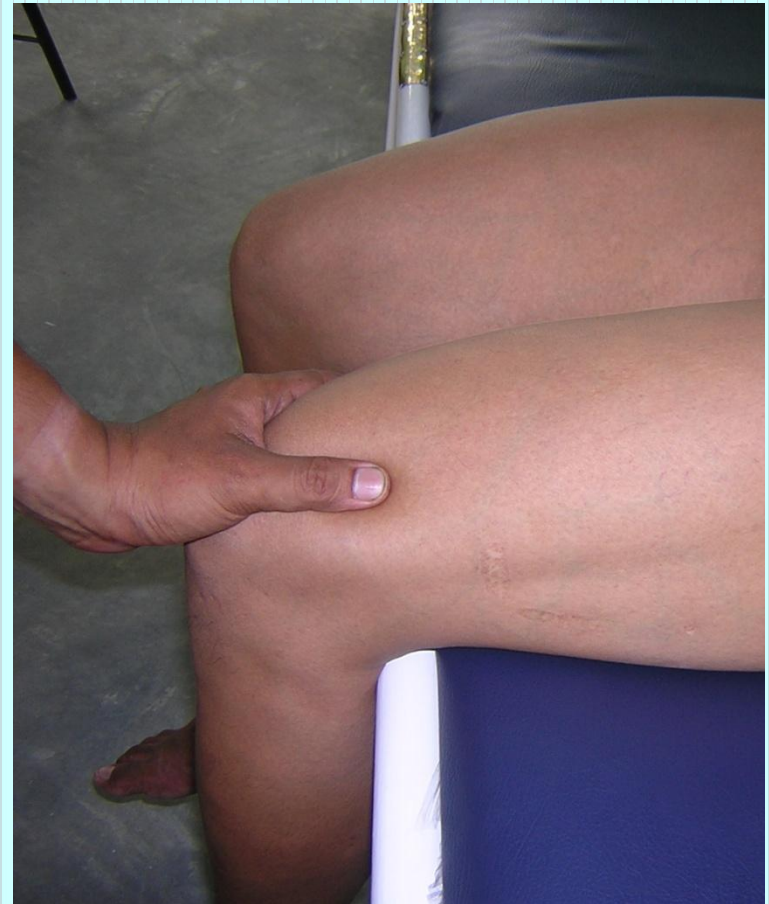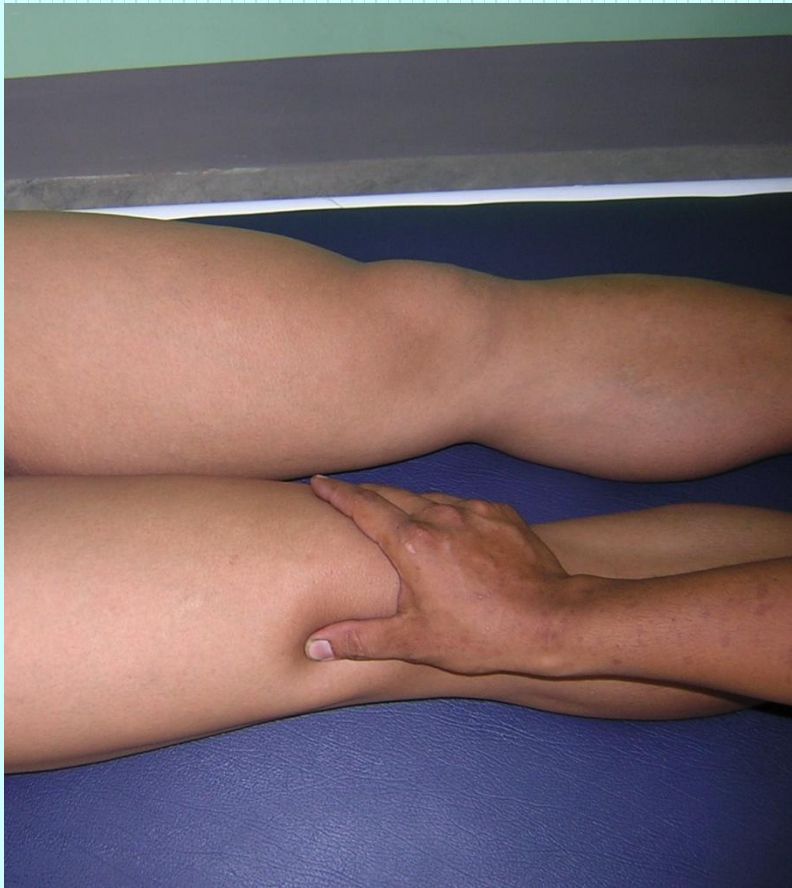- Acupuncture therapy-

Stomach channel ST -33

- Shiatsu therapy

Operation 1: anterior femoral region

အဆစ်ကိုက်က၊ သလုံးပြ၊ ပါဒသွေးအိမ်ပြင်၊
ရေအိုးတင်ကြော၊ ထပ်ခါနွှာ၊ ပြင်လောဗဟတွင်။



Pressure sensation

- ခါးဆစ်မှစ၍ ဆီးအိမ်ကိုပတ်ပြီး ပေါင်အပေါ်ပိုင်းကို
ဖြတ်သန်းလျက် သလုံးရိုးခြေနှင့် ခြေဖျားအထိ
သက်ဆင်းသွားသည်။

ဂညင်းကြော (LL-11)

Location

- ဂညင်းရုံး (patella) ၏ အထက်ကပ်လျက်ရှိနေရာ rectus femoris ၏ tendon ခေါ် ကြက်စွန်းရတ်ပေါ်တွင် ဖြစ်သည်။

Tensor fasciae latae

Rectus femoris

Gracilis

Vastus lateralis

Vastus medialis

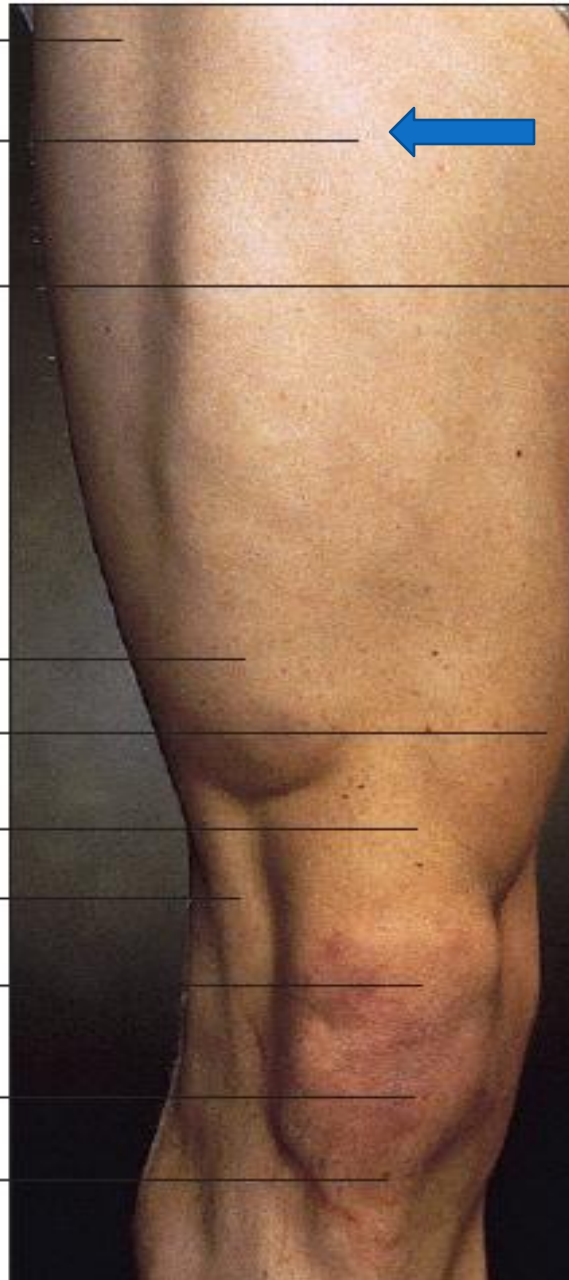Quadriceps
femoris tendon

Iliotibial band

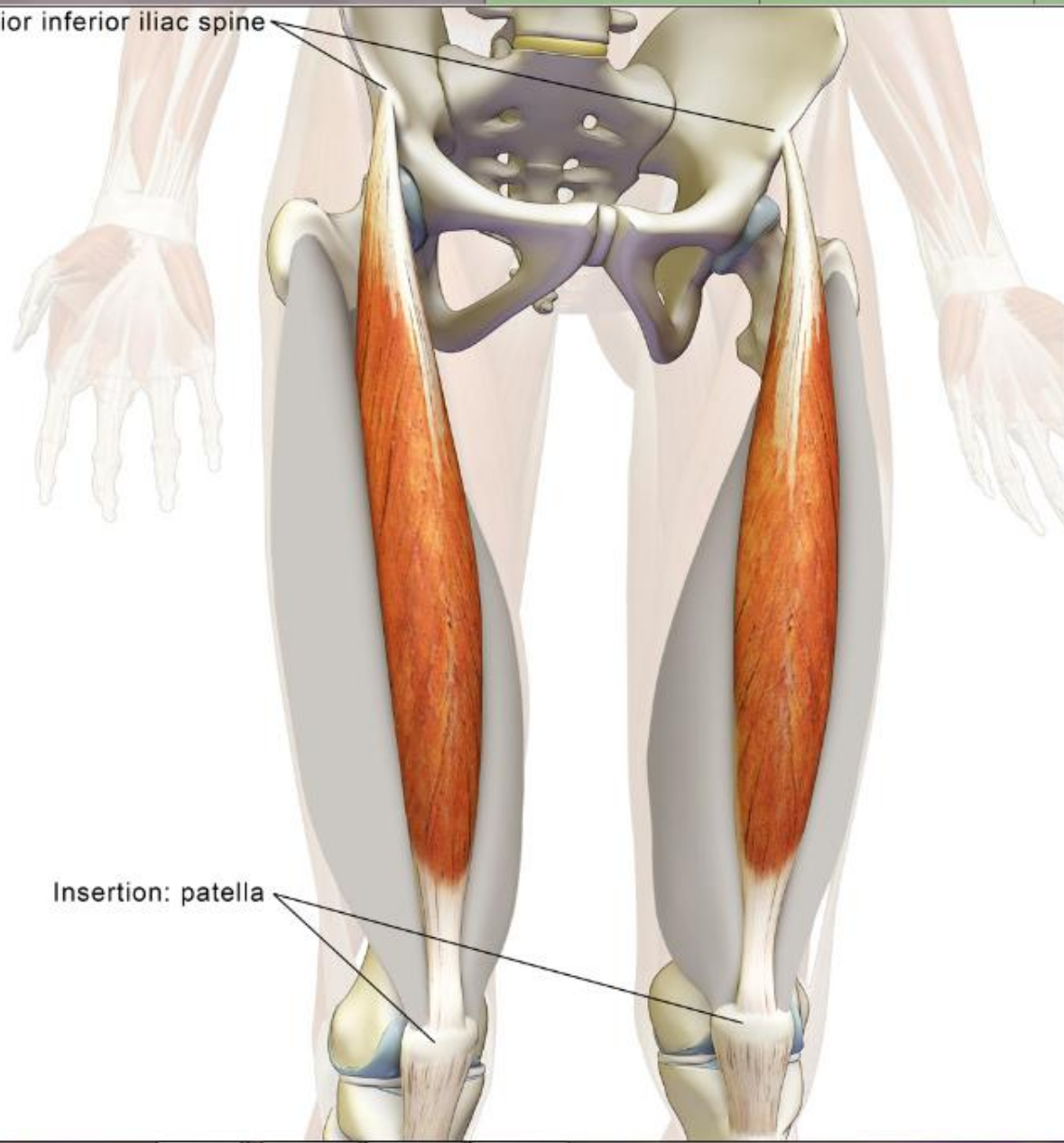
Patella

Patellar ligament

Tibial tuberosity



Origin: anterior inferior iliac spine



Insertion: patella

Anatomy

- The descending branch of the lateral circumflex femoral artery, the anterior and lateral femoral cutaneous nerves.

Method of pressure application

- Digital ball of the thumb
- Tip of distal phalanx of the fingers

Indications

- ခါးနာခြင်း
- ဒူးဆစ်ရောင်ခြင်း
- ဒူးဆစ်ဒဏ်နာ
- အစာအိမ်နာခြင်း

Association with other massotherapy technique

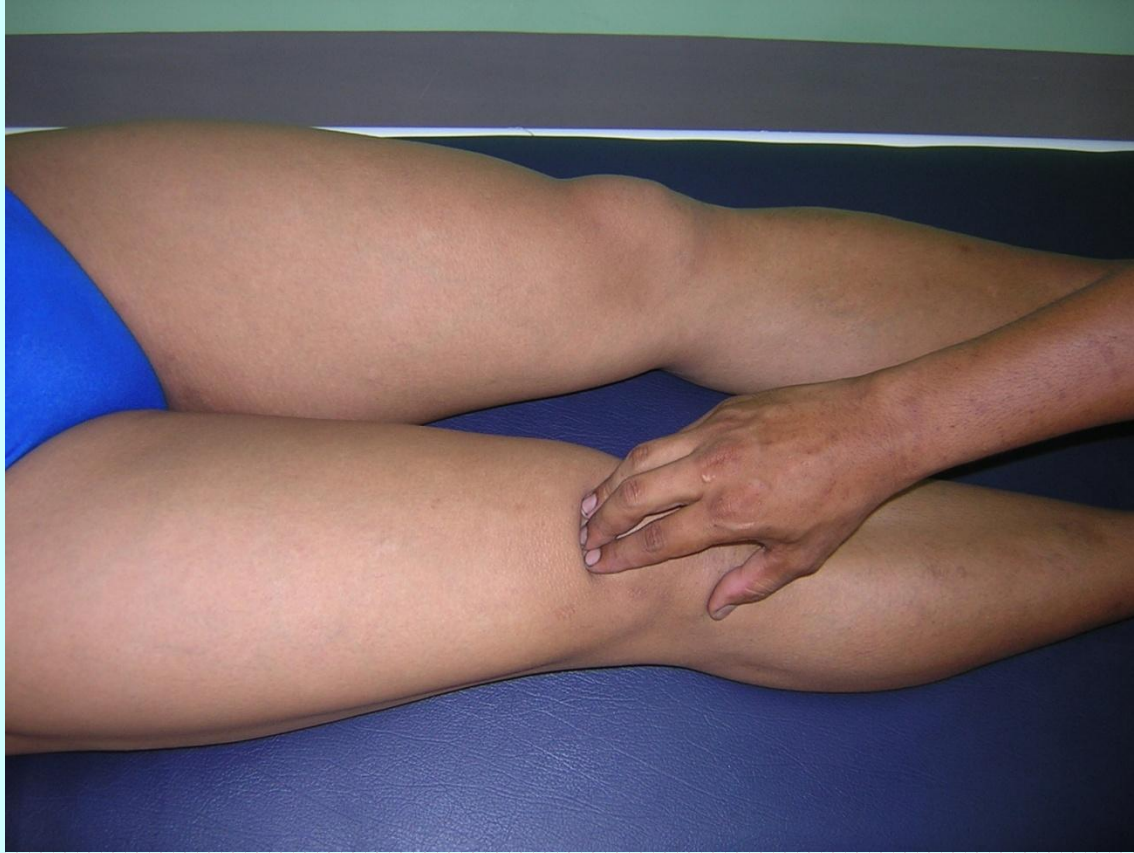- Acupuncture therapy-

Stomach channel ST -34

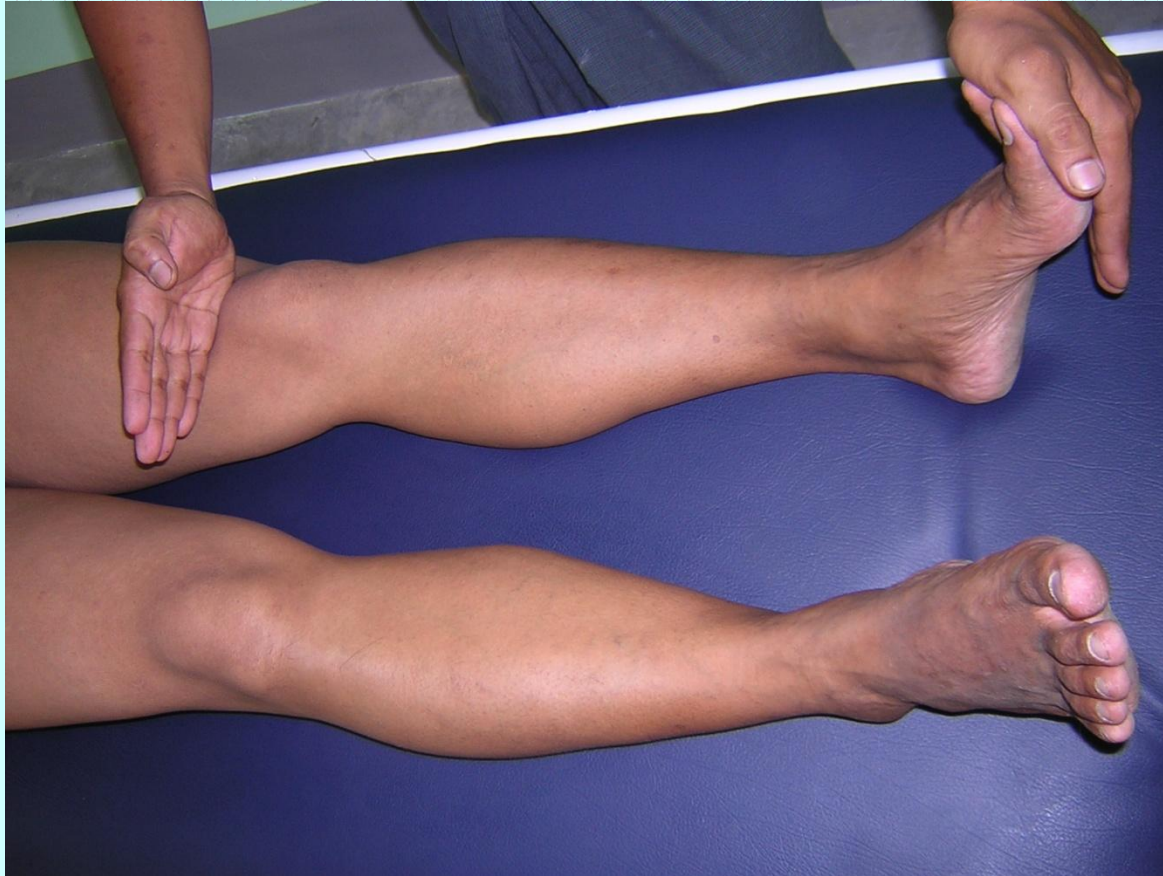- Shiatsu therapy

Operation 4: Patella region

အဖျားအတက်၊ နှစ်ချက်ရောဂါ၊ နှိပ်ကွက်မှာကား၊
ဒေးမှာကပ်သော ဂဗည်းကြော



ဒးသို့ဖြာထွက်ပြီး တဖြည်းဖြည်း ခြေမကို ထိအောင်
သွားပါသည်။



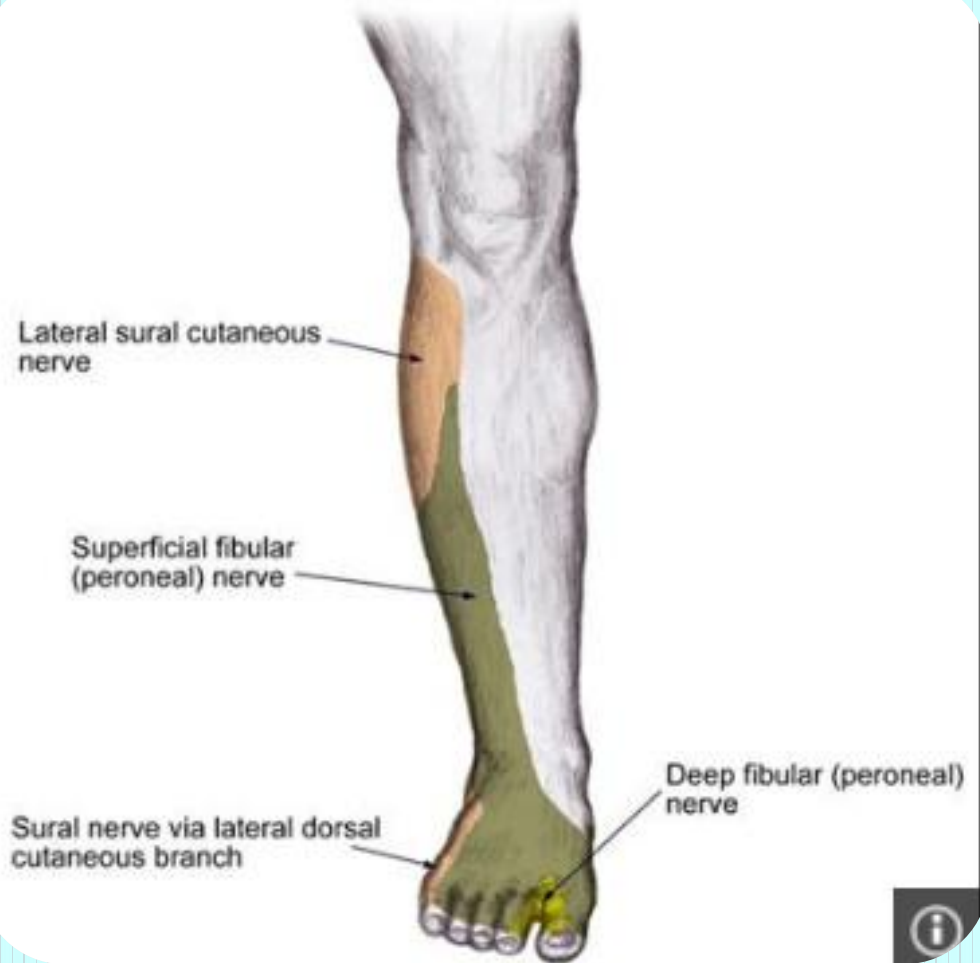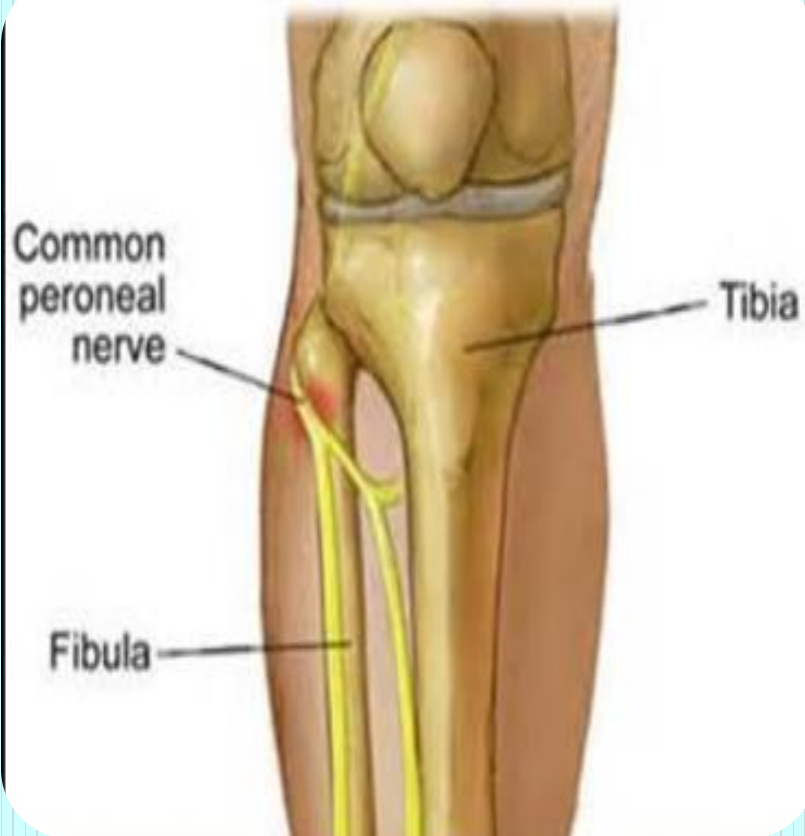တကောက်ဆန့်ကြော (LL-12)

Location

- ဂညင်းရုံး (patella) ၏ အောက်ဘေးဘက်ကပ်လျက်ရှိ
ချိုင့်ခွက်နေရာ ဖြစ်သည်။

Anatomy

- The arterial and venous network around the knee joint.
- The lateral sural cutaneous nerve and the articular branch of the common peroneal nerve.



Method of pressure application

- Digital ball of the thumb

Indications

- ဒဲးဆစ်ပိုင်း ထုံကျဉ်ခြင်း
- အာရုံကြော အားနည်းခြင်း
- ဒဲးနာခြင်း

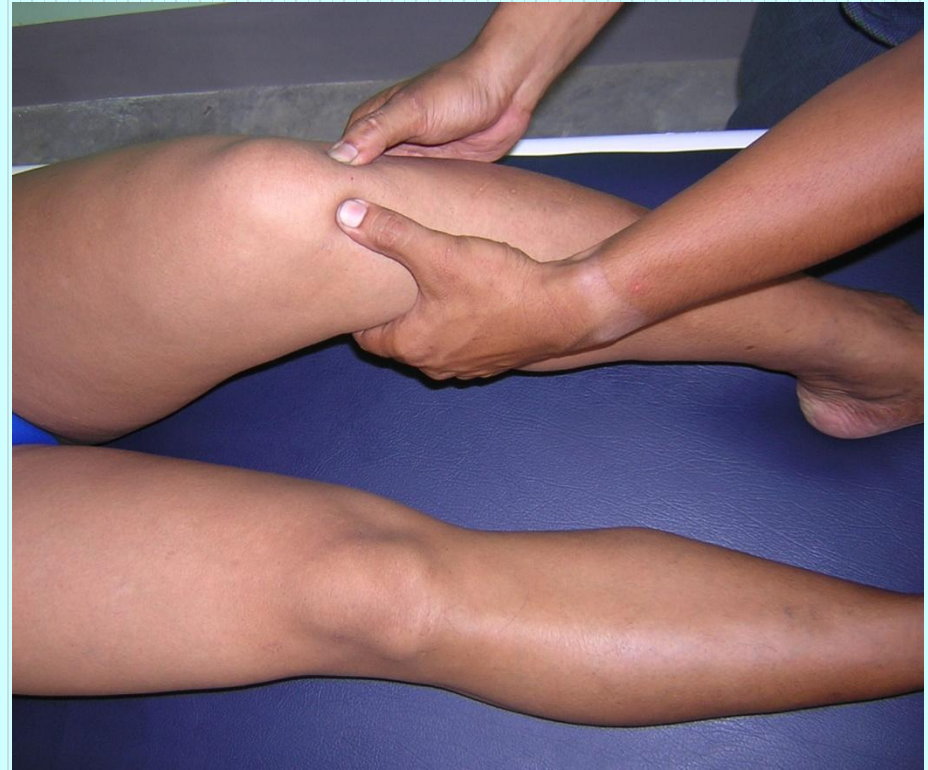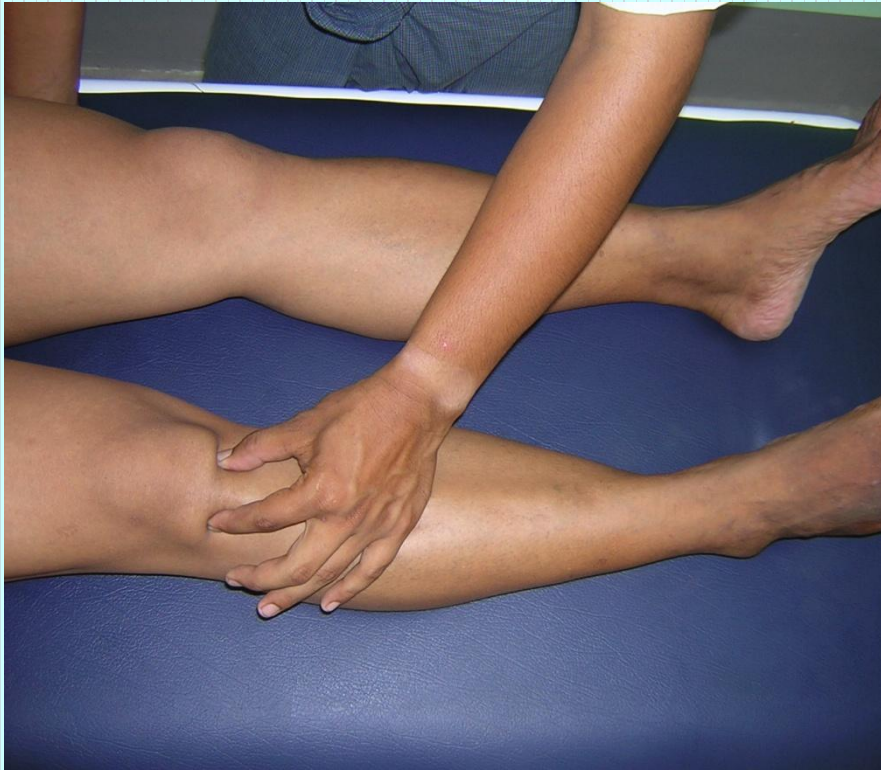Association with other massotherapy technique

- Acupuncture therapy-

Stomach channel ST -35

- Shiatsu therapy

Operation 4: Patella region



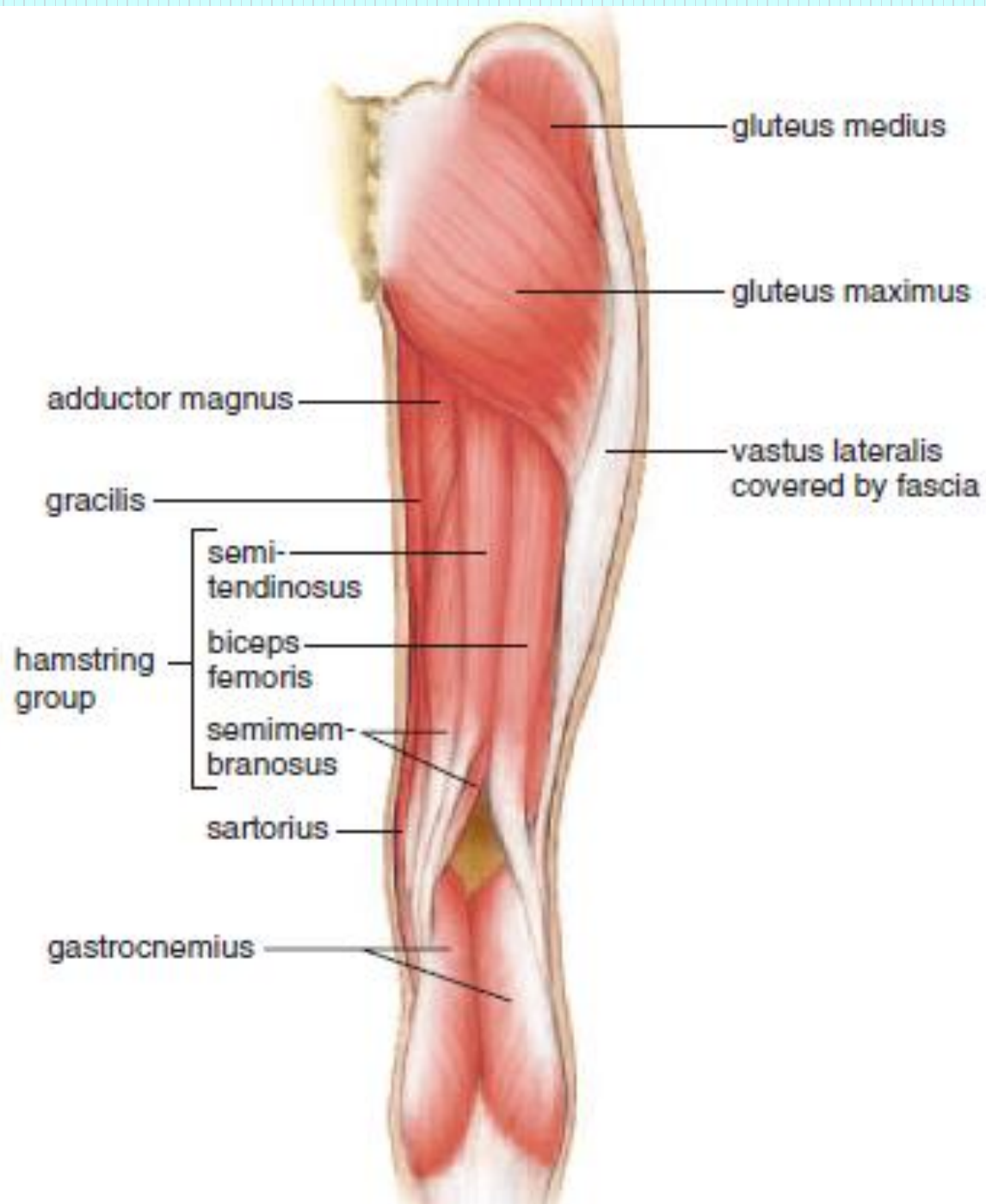
တကောက်အထက်ကြော (LL-13)

Location

- တကောက်အထက် 5 cm အကွာနေရာ biceps femoris muscle နှင့် semitendinosus muscle နှစ်ခုကြားနေရာ ဖြစ်သည်။

Anatomy

- Superficially, the femoropopliteal vein; deeper and medially, the popliteal vein; deepest, the popliteal artery.
- The posterior femoral cutaneous nerve; the tibial nerve.



Hamstring muscles

Biceps femoris tendon

Semitendinosus tendon

Popliteal fossa

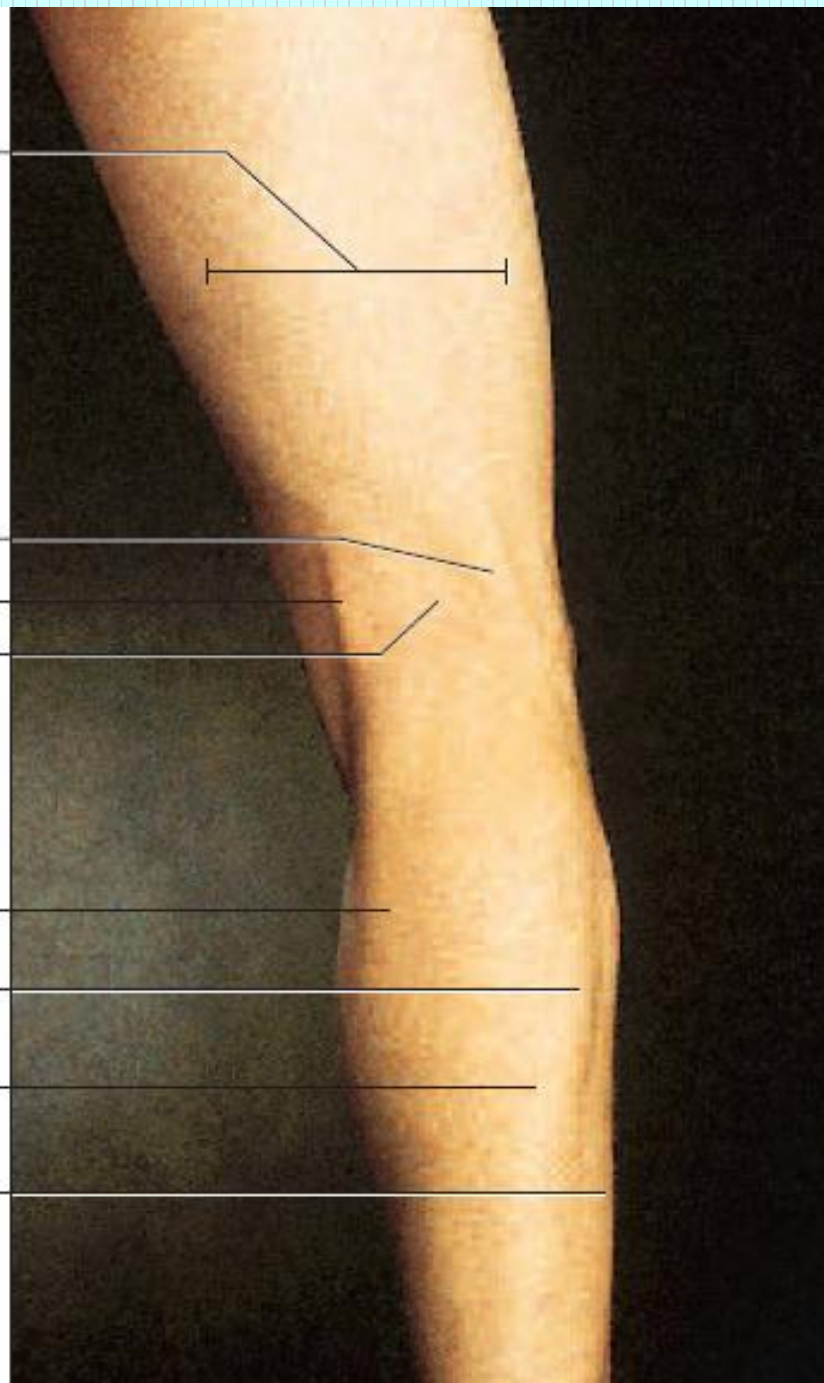
Gastrocnemius

Medial head

Lateral head

Soleus

Fibularis longus



Method of pressure application

- Digital ball of the thumb
- Tip of the distal phalanx of the fingers

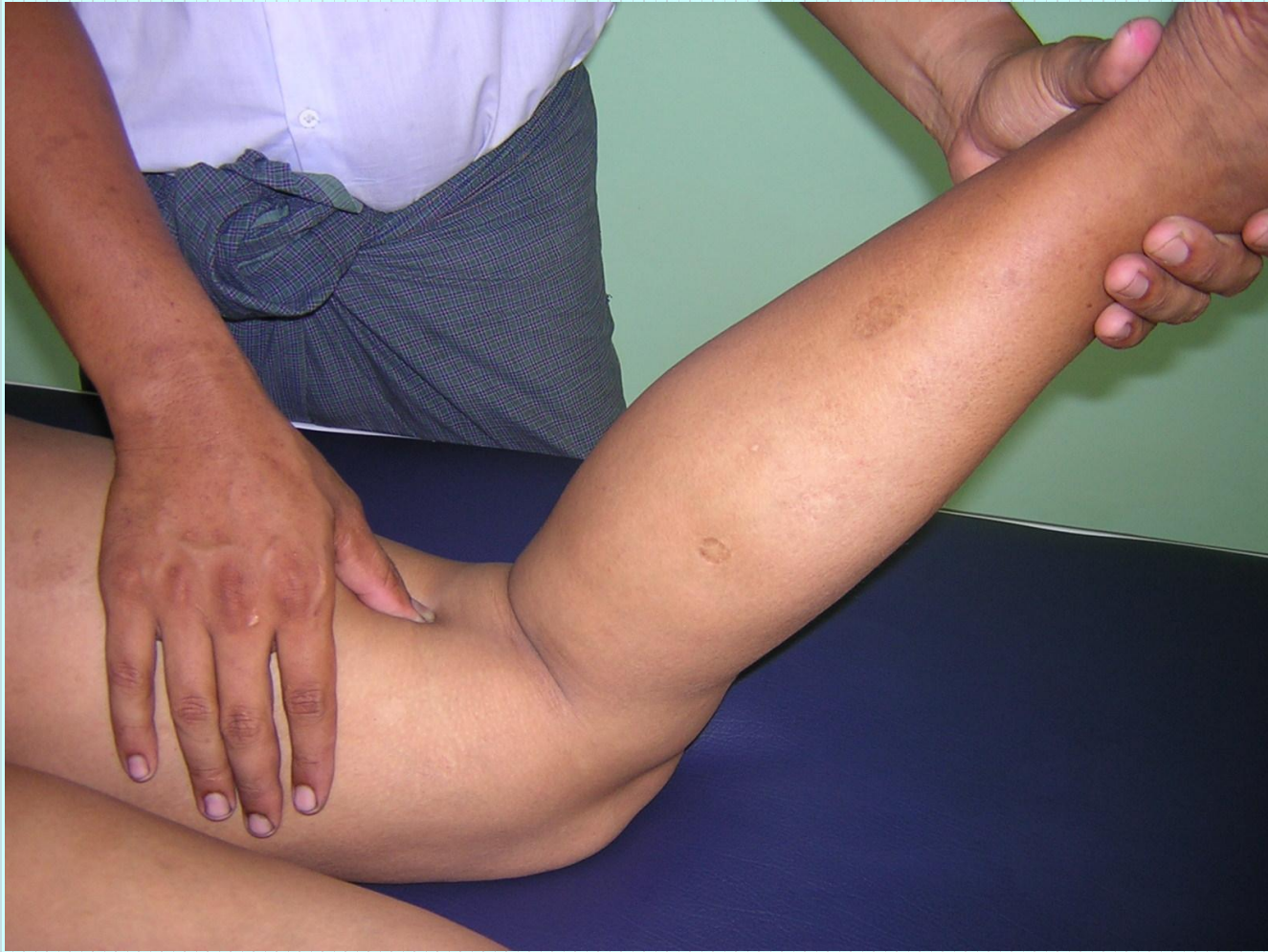Indications

- ခါးနာခြင်း
- တင်ပါးဆစ်အာရုံကြောယိုယွင်းခြင်း
- ခြေတံပိုင်း ကြက်သားသိမ်ခြင်း
- ကိုယ်တစ်ခြမ်းသေခြင်း
- ပိုက်အောင့်ခြင်း

Association with other massotherapy technique

- Shiatsu therapy

Operation 4: Posterior femoral region



Pressure sensation

- တကောက်ကွေး ရှေ့ဒူးဆစ်မှ စ၍ တကောက်ကွေးအထက် လက်လေးသစ်နေရာမှ ထိုးဖောက်ပြီး အထက်ပေါင်ကို ဖြတ်သန်းလျက် ခါးဆစ်တိုင်အောင် လည်းကောင်း အောက်ခြေ မျက်စေ့ကို ဖြတ်သန်းပြီး ခြေဖဝါးတိုင်အောင် သက်ဆင်း သွားသည်။

- မီးတွင်းအတူး ခြေဒူးပူသော် ထို့တူမလွင်း ပုဆစ်တွင်းသို့ မပျင်း
မလျော့ လက်နုချောနှင့် နှိပ်လော့မှန်စွာ ပျောက်၏မှာသည်
ချမ်းသာဧကန် မလွဲတည်း။
- မီးတွင်းမှာကဲ့သို့ ခြေဖျား ဒူးဆစ်များက ပူသော် ဒူးပုဆစ်
အတွင်းတလျောက် တံကောက်ကြောကို မပြင်းမလျော့နည်းဖြင့်
နှိပ်ပေးပါက ဧကန်မလွဲ ပျောက်မြဲဖြစ်၏။

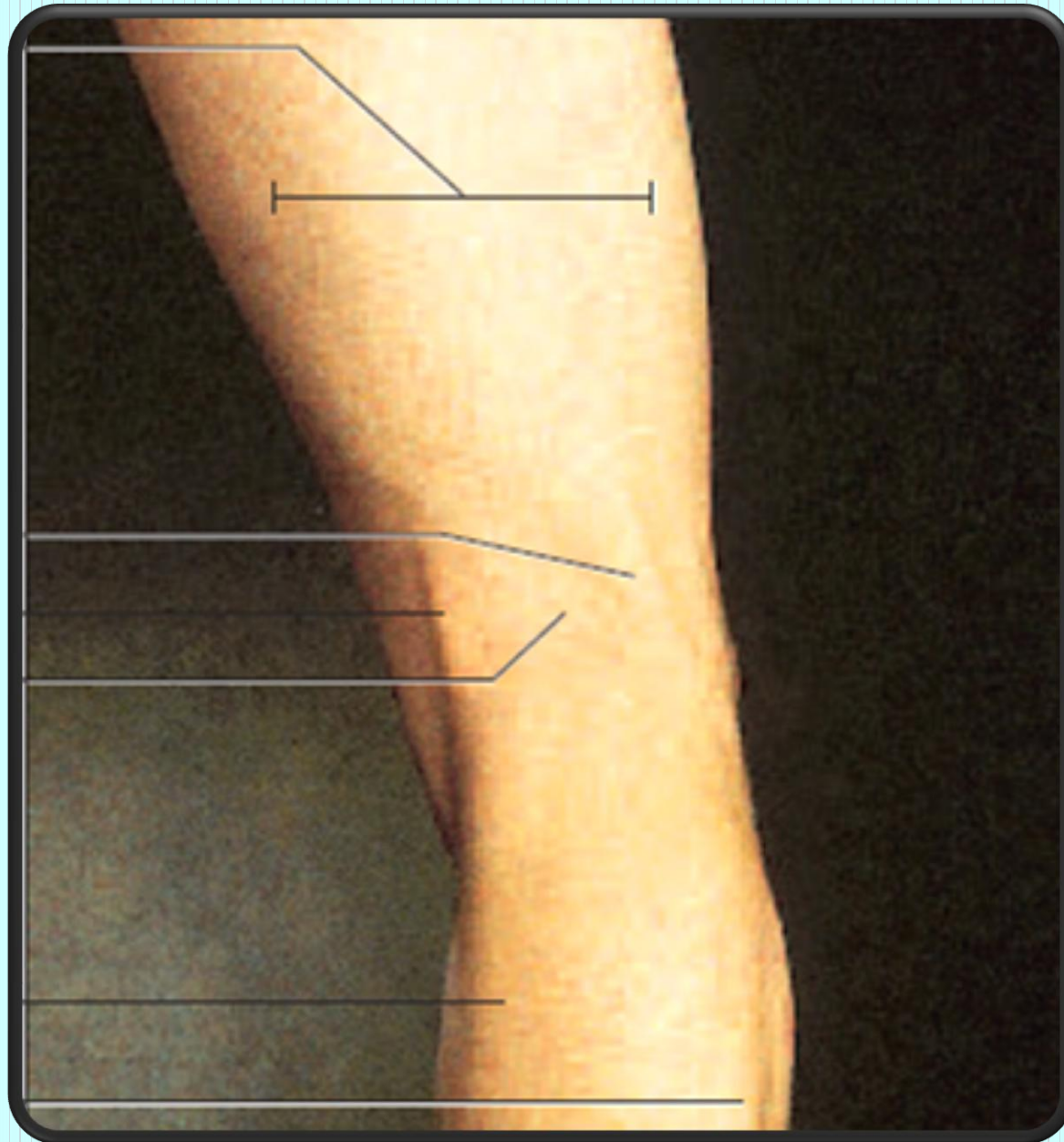
တကောက်လေလွတ်ကြော (LL-14)

Location

- တကောက်ခွက် (Popliteal fossa) အပေါ်ဘက် biceps femoris muscle ကြက်စွန်းရတ် အတွင်းဘက်စွန်း နေရာ ဖြစ်သည်။

Anatomy

- The superolateral genicular artery and vein.
- The posterior femoral cutaneous nerve and the common peroneal nerve.



Method of pressure application

- Digital ball of the thumb
- Tip of the distal phalanx of the fingers

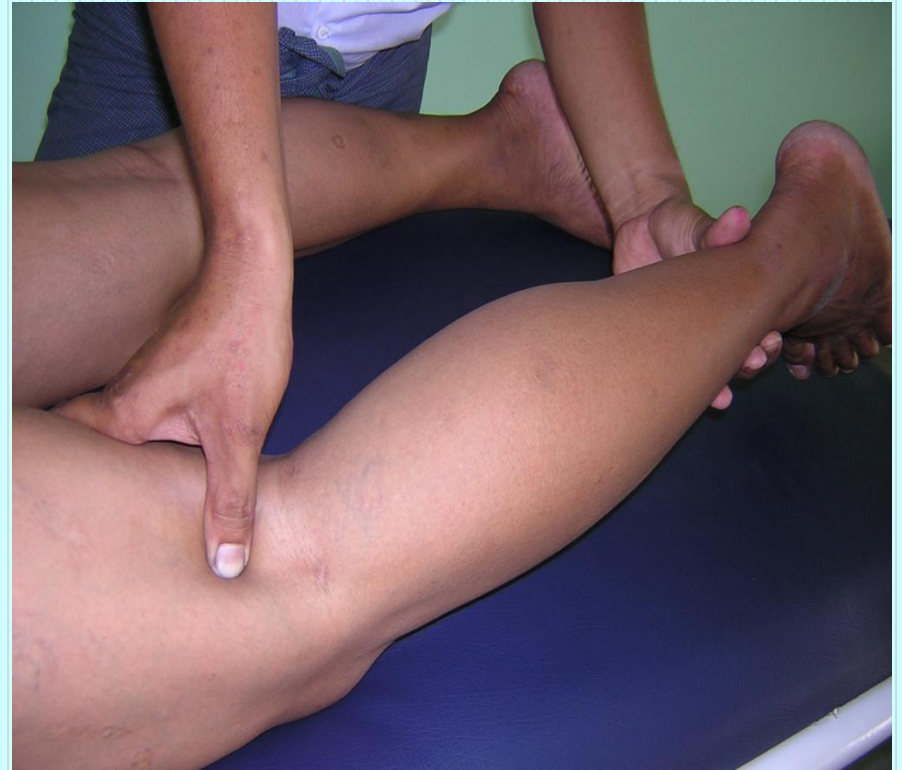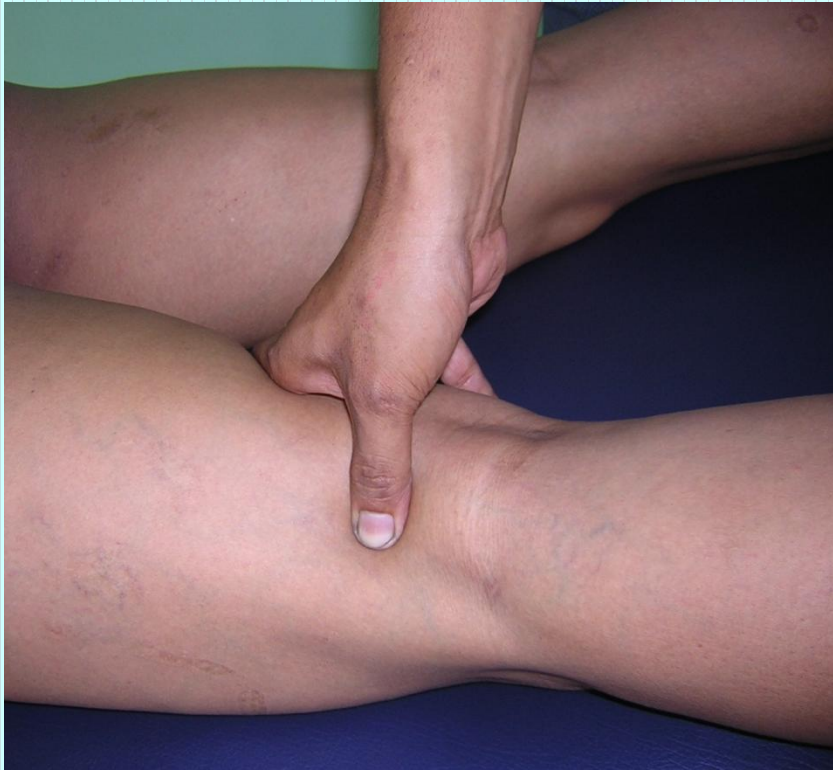Indications

- ပေါင်ပိုင်းနှင့် တင်ပါးပိုင်း ထုံခြင်း
- တကောက်ကွေးနေရာ နာကျင်ကိုက်ခဲခြင်း
- ဒဏ်ရာခြင်း

Association with other massotherapy technique

- Acupuncture therapy – UB 38
- Shiatsu therapy

Operation 11: Posterior femoral region



Pressure sensation

- ဖရုံဆွဲတင်ပါးအောက်ကြောမှစ၍ တကောက်ကွေး အပြင်ဘက်
ဘေးမှ ဖြတ်သန်းပြီး ခြေချောင်းကလေးများ အထိ
သက်ဆင်းသွားသည်။

တကောက်အောက်ကြော (LL-15)

Location

- တကောက်ခွက်အောက် 4cm ခန့်အကွာရှိ medial head of gastronemius muscle နှင့် lateral head of gastronemius muscle ဆုံရာအထက် နေရာ ဖြစ်သည်။

Anatomy

- The small saphenous vein; deeper the popliteal artery and vein.
- The medial sural cutaneous nerve: deeper the tibial nerve.

Patella

Medial epicondyle of femur

Semitendinosus tendon

Medial condyle of tibia

Medial head of gastrocnemius

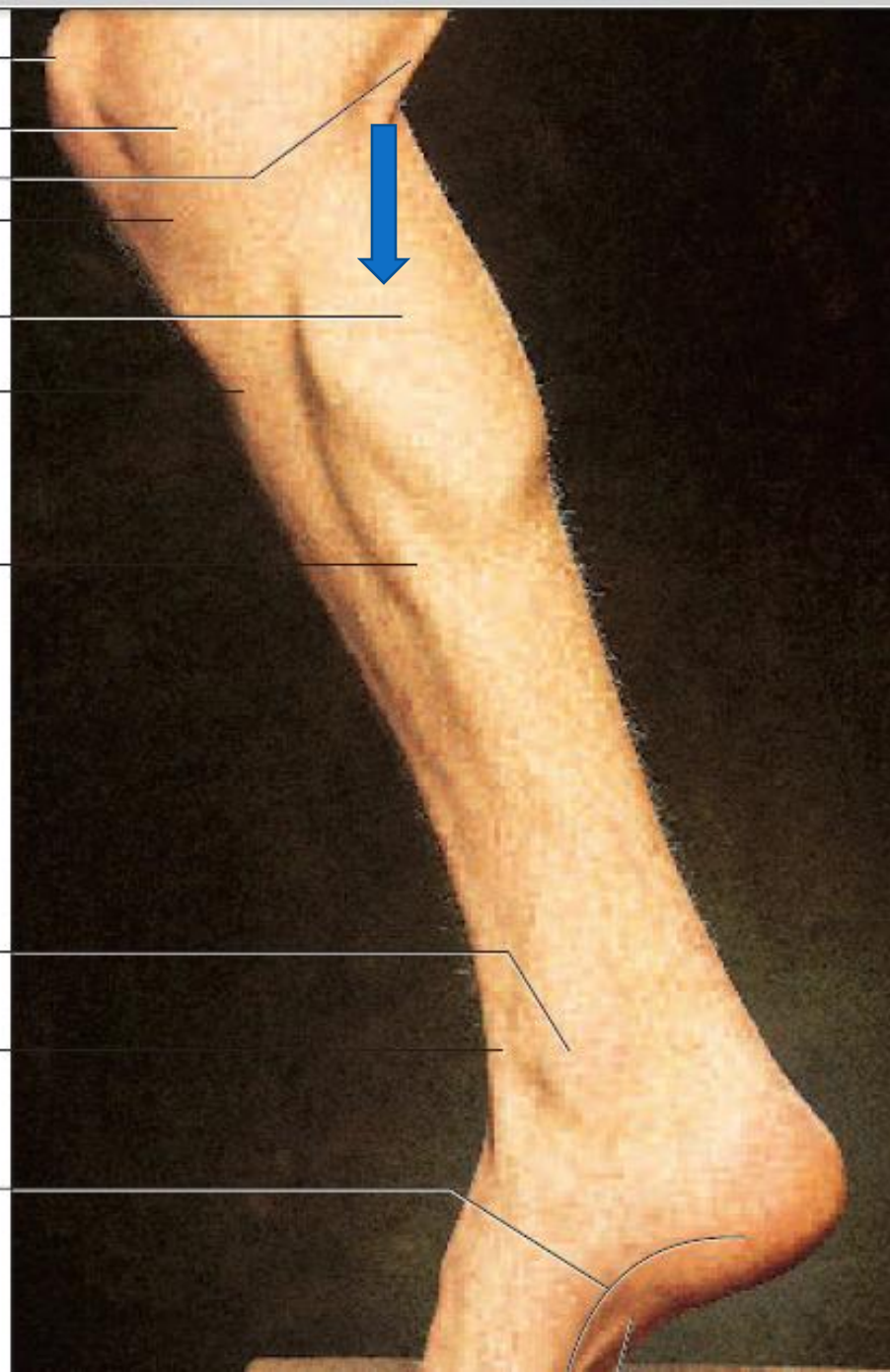
Tibia

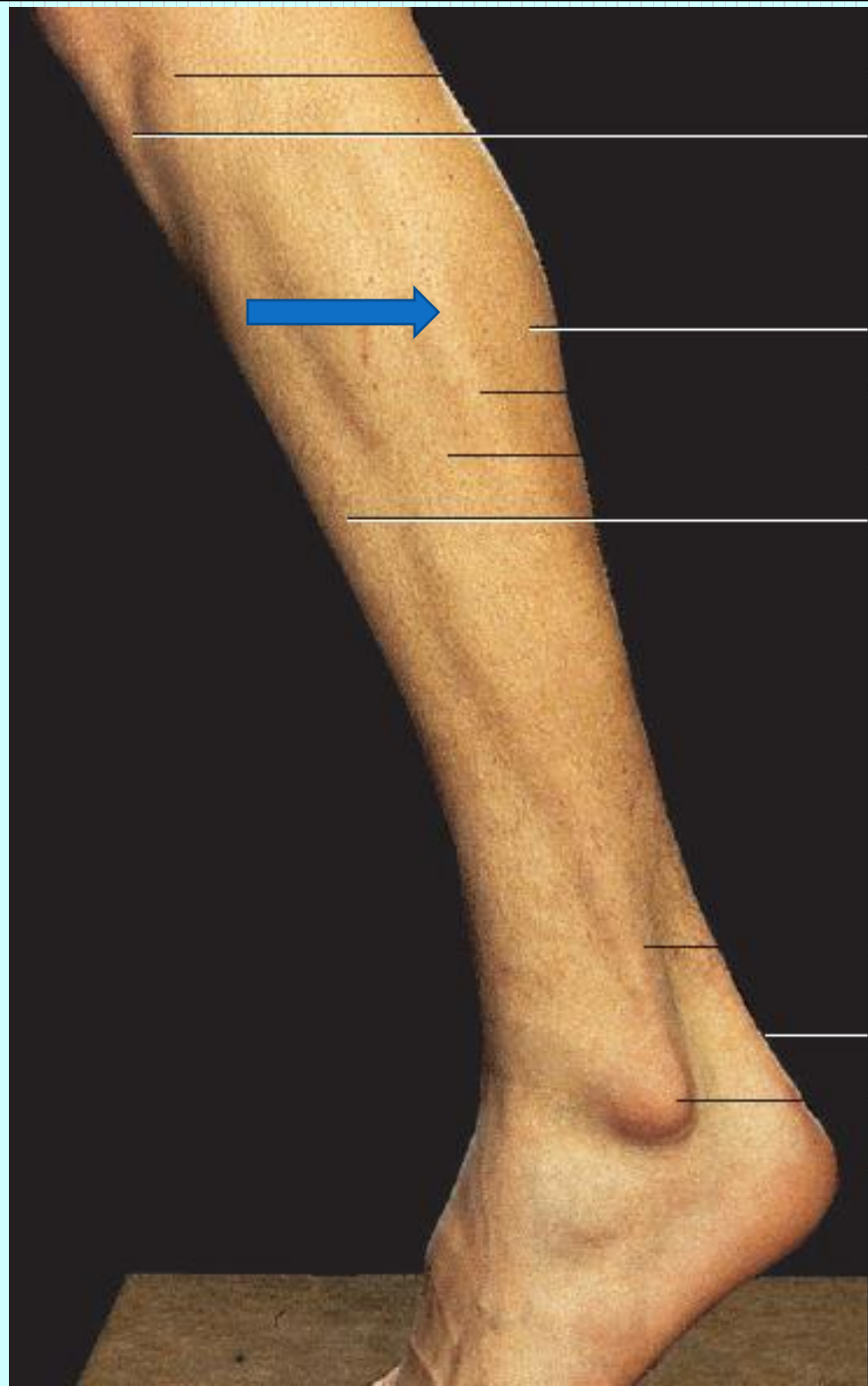
Soleus

Medial malleolus

Extensor hallucis longus tendon

Medial longitudinal arch





Head of fibula

Patellar ligament

Lateral head of gastrocnemius

Soleus

Fibularis longus

Tibialis anterior

Fibularis longus and fibularis
brevis tendons

Calcaneal tendon

Lateral malleolus

Calcaneus

Method of pressure application

- Digital ball of the thumb
- Tip of the distal phalanx of the fingers

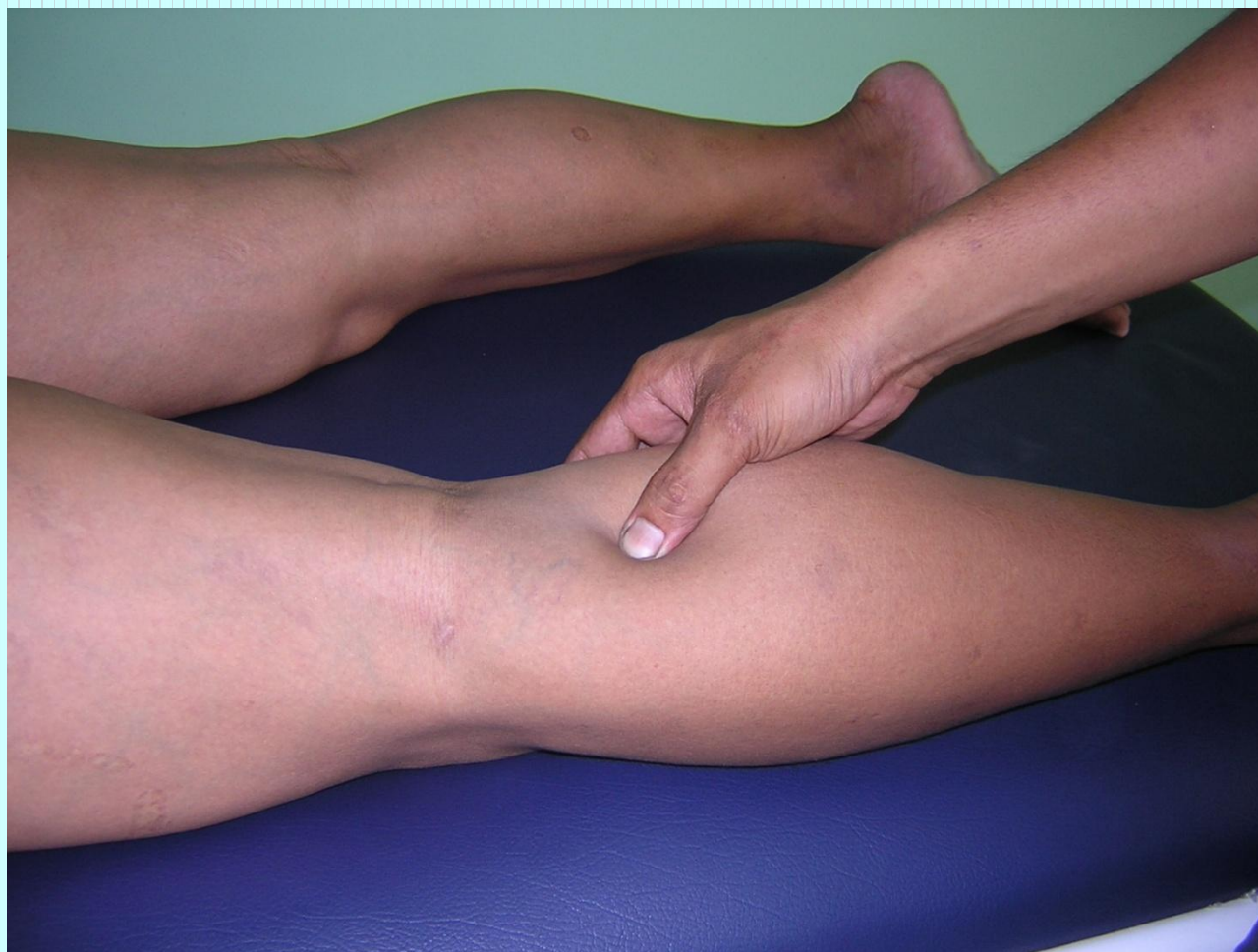Indications

- ခြေထောက်ထုံကျဉ်ခြင်း
- လေဖြတ်ခြင်း
- ခါးနာခြင်း

Association with other massotherapy technique

- Acupuncture therapy – UB 55
- Shiatsu therapy

Operation 13: Posterior crural region



Pressure sensation

- ဂညှင်းကို ရစ်ပတ်လျက် တကောက်ကွေးအောက်
ရှေ့တည့်တည့် လက်လေးသစ်နေရာမှ ထိုးဖောက်ပြီး
အတွင်းခြေမျက်စေ့အထိ သက်ဆင်းသွားသည်။

အတွင်းမိုးခိုကြော (LL-16)

Location

- တကောက်ခွက်အောက် 4cm ခန့်အကွာရှိ medial head of gastronemius muscle ၏ အတွင်းဘက်ဘေးနေရာတွင် ဖြစ်သည်။

Anatomy

- The small saphenous vein; deeper the popliteal artery and vein.
- The medial sural cutaneous nerve: deeper the tibial nerve.

Patella

Medial epicondyle of femur

Semitendinosus tendon

Medial condyle of tibia

Medial head of gastrocnemius

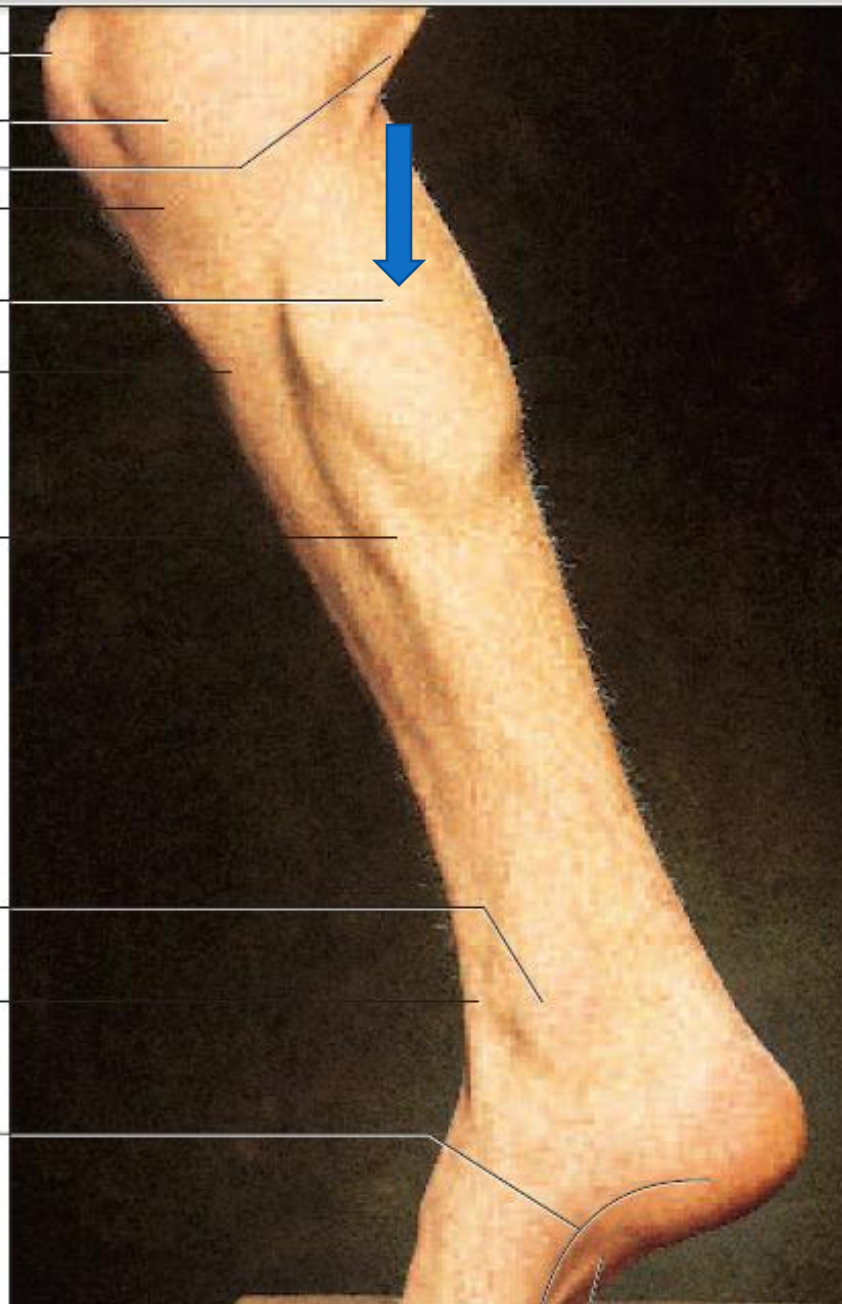
Tibia

Soleus

Medial malleolus

Extensor hallucis longus tendon

Medial longitudinal arch



Method of pressure application

- Digital ball of the thumb
- Tip of the distal phalanx of the fingers

Indications

- ဒးဆစ်ရောင်နာ
- ခြေထောက်ပိုင်းထုံကျဉ်ခြင်း
- ခါးနာခြင်း
- လေဖြတ်ခြင်း

Association with other massotherapy technique

Ayurvedic Medicine

- Name - *Janu marma* (knee)
- Regional - On the knee joint

Right marma controls Liver

Left marma controls Spleen

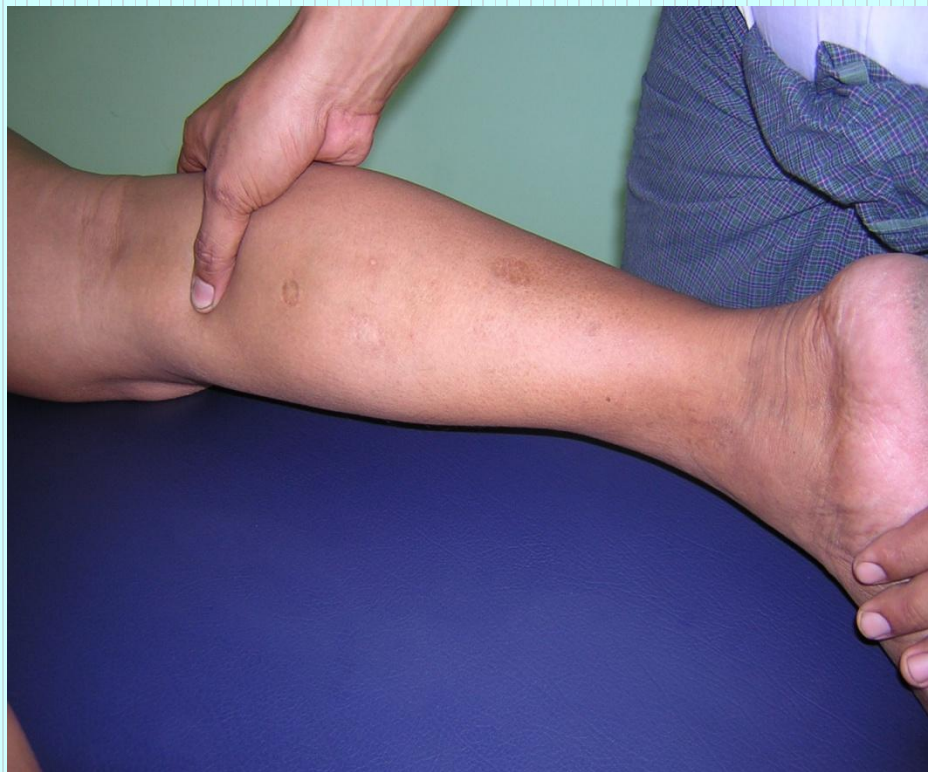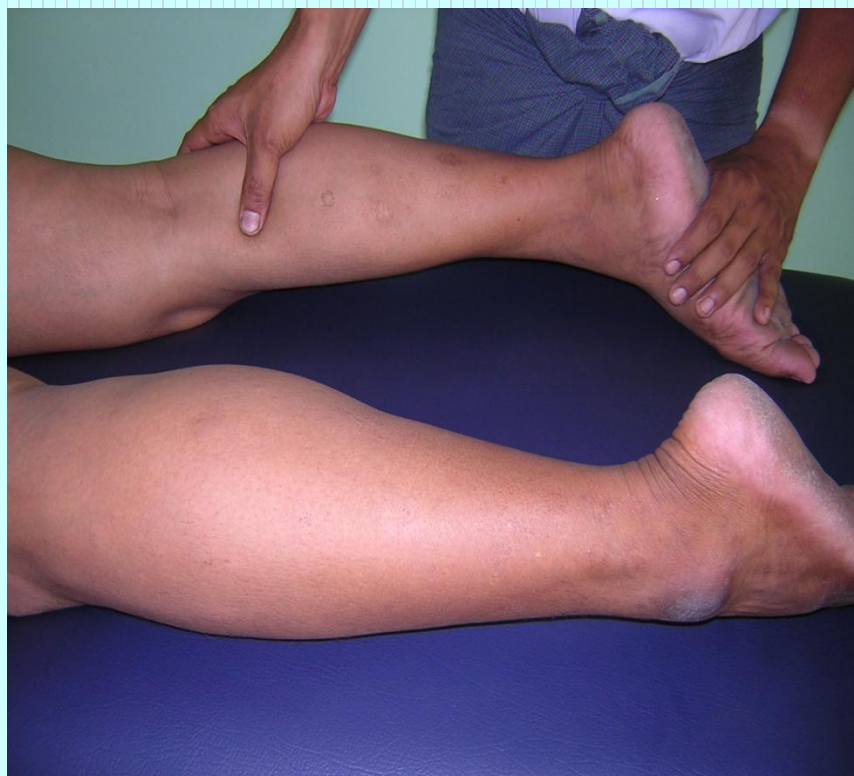- Structural - Sandhi marma

- Prognostic - Vaikalyakara marma

Injury to the knee can cause severe pain, edema, difficulty in walking, disfigurement and impairment of all the functions of the joint.

- Measure - 3 angula
- Shiatsu therapy

Operation 14: calcaneal tubercle region



Pressure sensation

- ဒဲးဆစ်ရိုးခြေမှစ၍ ခြေသလုံးကြွက်သား၏ အတွင်းဘက်မှ
အစပြုပြီး ခြေဖဝါးအထိ သက်ဆင်းသွားသည်။

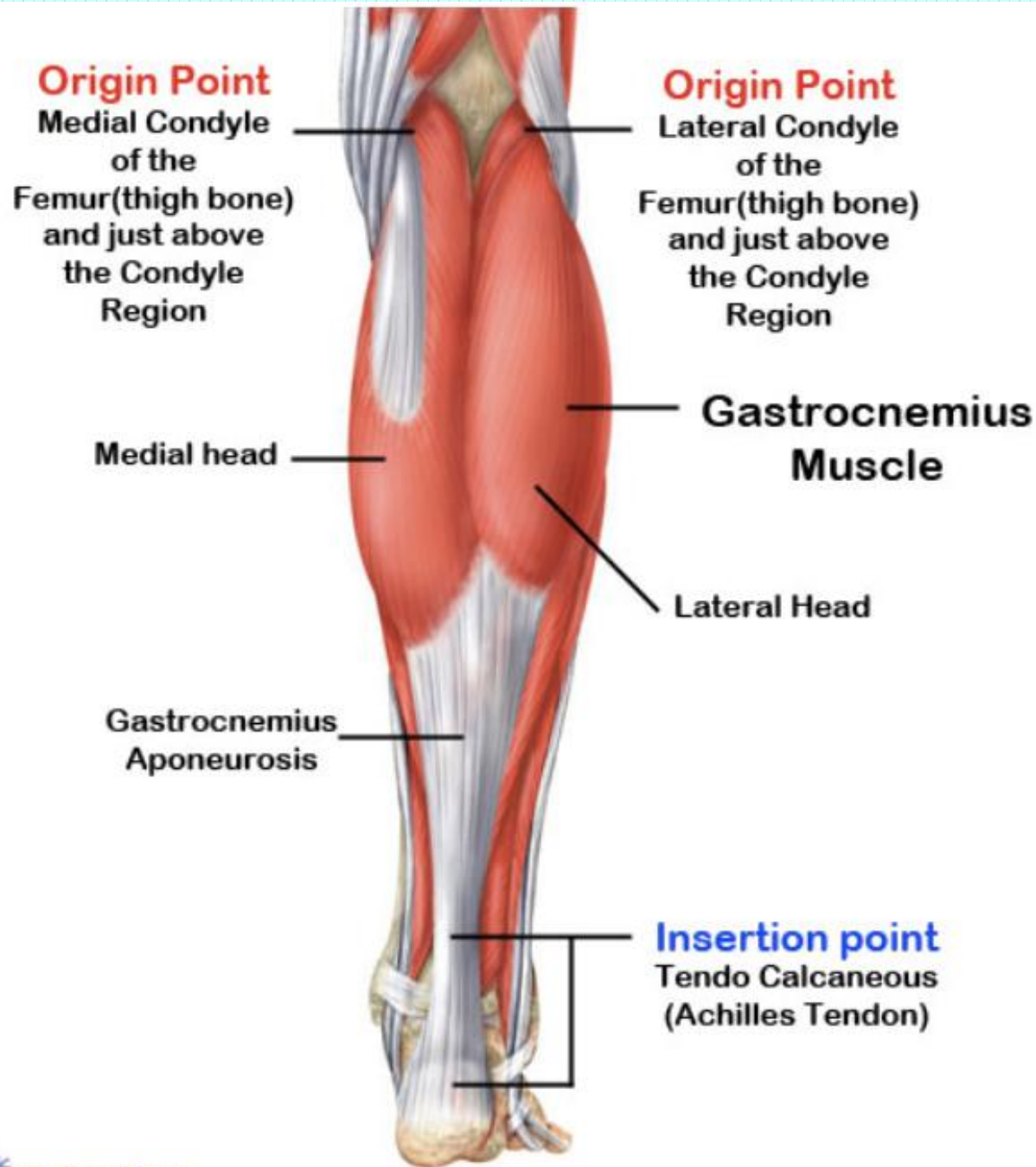
အပြင်မိုးခိုကြော (LL-17)

Location

- တကောက်ခွက်အောက် 4cm ခန့်အကွာရှိ lateral head of gastronemius muscle ၏ အပြင်ဘက်ဘေးနေရာတွင် ဖြစ်သည်။

Anatomy

- The small saphenous vein; deeper the popliteal artery and vein.
- The medial sural cutaneous nerve: deeper the tibial nerve.



Method of pressure application

- Digital ball of the thumb
- Tip of the distal phalanx of the fingers

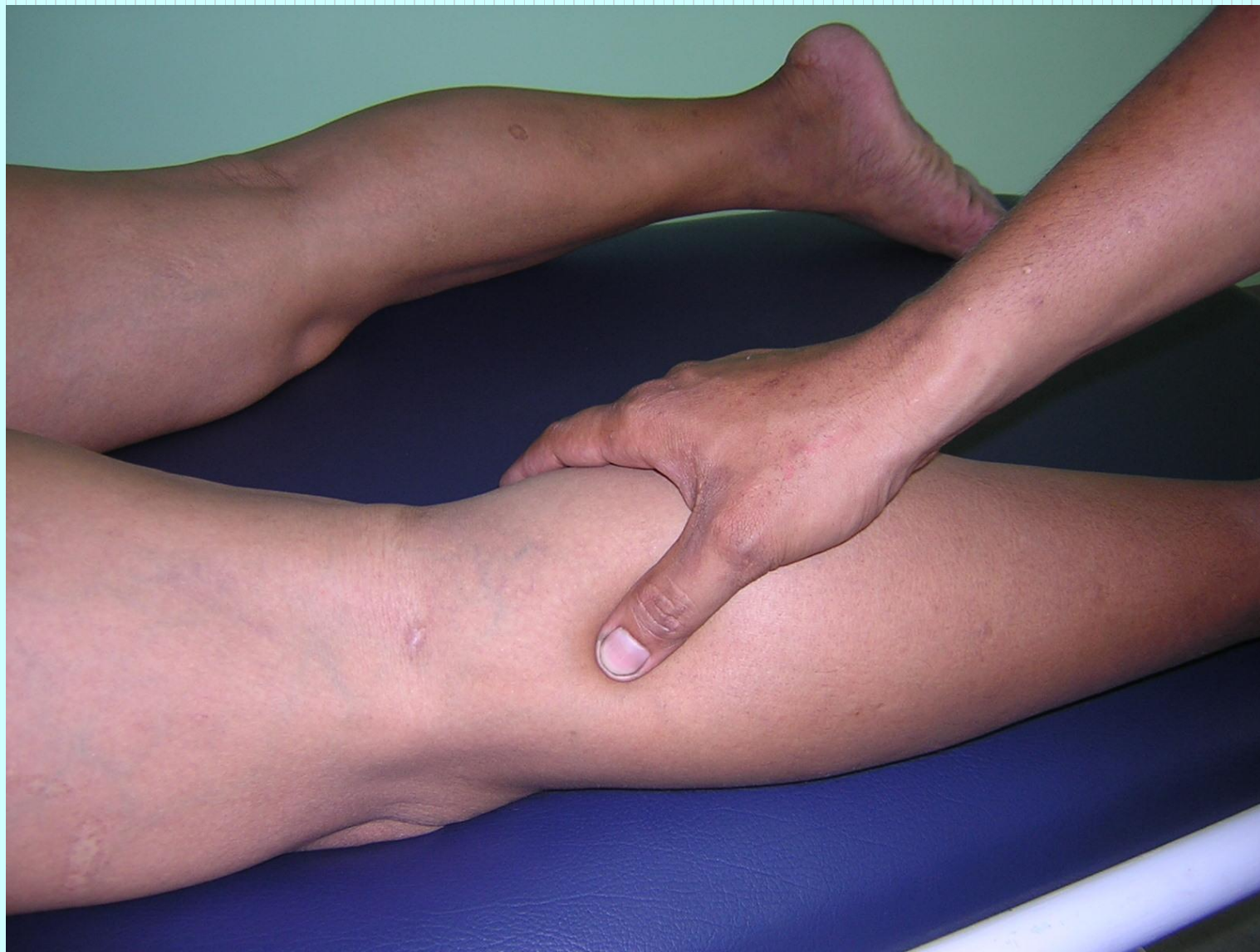Indications

- ဒးဆစ်ရောင်နာ
- ခြေထောက်ပိုင်းထုံကျဉ်ခြင်း
- ခါးနာခြင်း
- လေဖြတ်ခြင်း

Association with other massotherapy technique

- Shiatsu therapy

Operation 14: calcaneal tubercle region



Pressure sensation

- ဒဲးဆစ်ရိုးခြေမှစ၍ ခြေသလုံးကြွက်သား၏ အပြင်ဘက်
ခြေပွတ်ရိုးနောက်ခြေအတိုင်း ခြေမျက်စိကို ရစ်ပတ်လျက်
ခြေဖဝါးအတွင်းသို့ သက်ဆင်းသွားသည်။

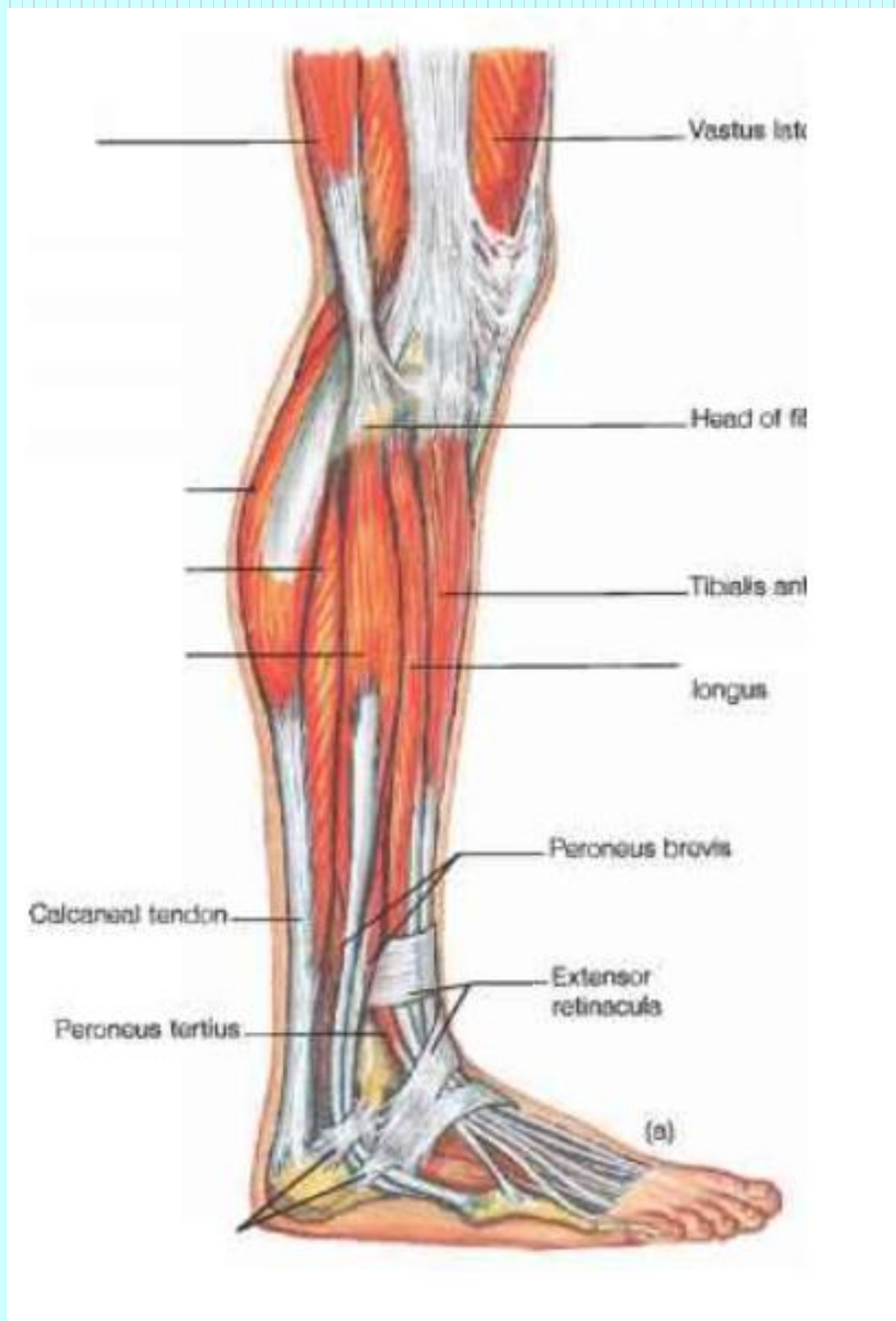ခြေသလုံးအပြင်ပါဒရက်ကြော (LL-18)

Location

- ခြေသလုံးအလယ်ပိုင်း fibula ရှေ့ နောက်ဘက်စောင်း
နေရာတွင် ဖြစ်သည်။

Anatomy

- Posterior tibial artery and vein
- Lateral sural cutaneous nerve



Method of pressure application

- Digital ball of the thumb
- Tip of the distal phalanx of the fingers

Indications

- ခြေထောက်ပိုင်းအားနည်းခြင်း
- ခါးနာခြင်း

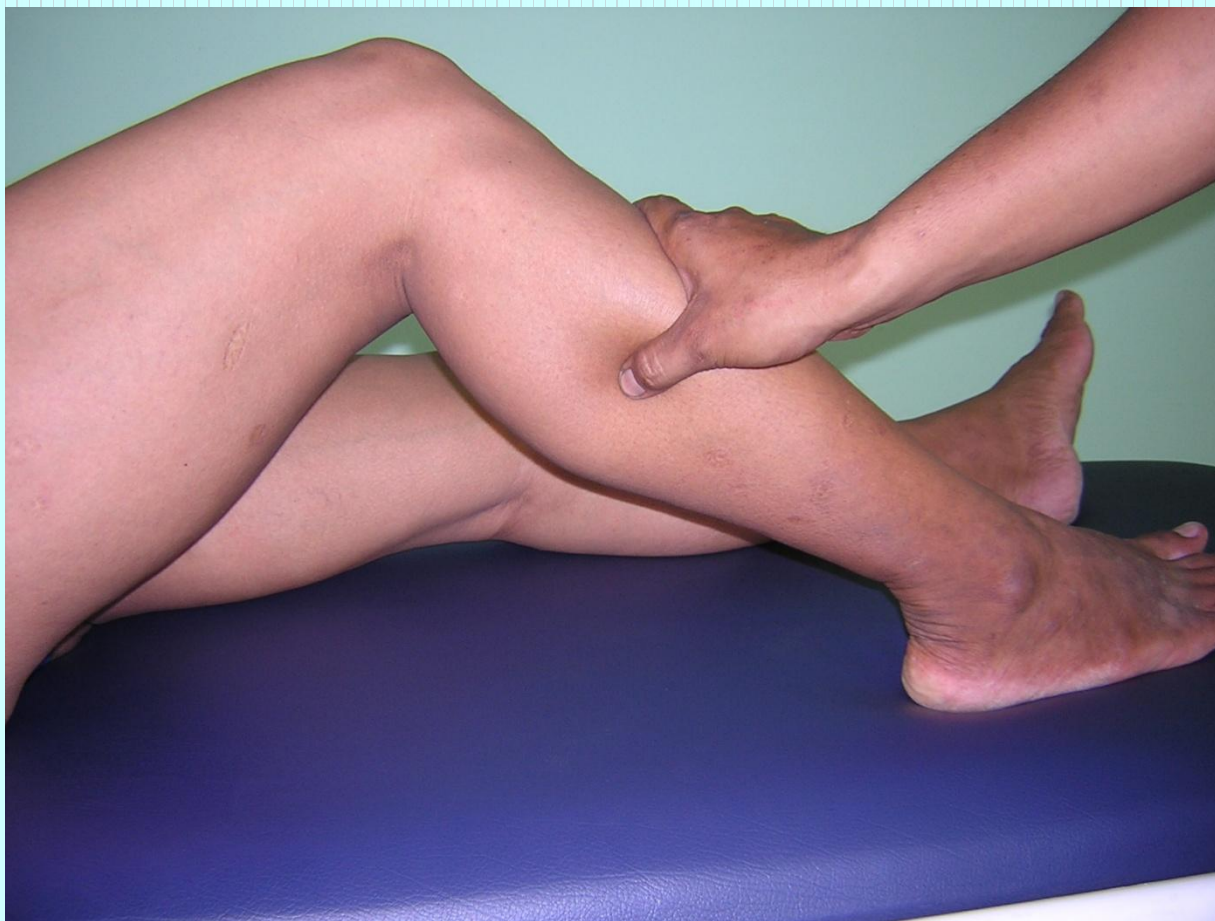Association with other massotherapy technique

- Acupuncture therapy-

Urinary bladder UB-58

- Shiatsu therapy

Operation 5: Lateral crural region



ခြေသလုံးအတွင်းပါဒရက်ကြော (LL-19)

Location

- ဒးဆစ်ရှိ medial condyle of the tibia အရိုးဖု၏
အောက်တည့်တည့် 8cm အကွာ ခြေသလုံးပေါ်ရ
အမှတ်နေရာ ဖြစ်သည်။

Anatomy

- Anteriorly the great saphenous vein and the branch of the genu suprema artery deeper, the posterior tibial artery and vein.
- Superficially, the medial crural cutaneous nerve: deeper in the posterior aspect, the tibial nerve.

Method of pressure application

- Digital ball of the thumb
- Tip of the distal phalanx of the fingers

Indications

- သွေးမမှန်ခြင်း
- သုတ်လွှဲခြင်း
- ဝမ်းဗိုက်တင်းခြင်း

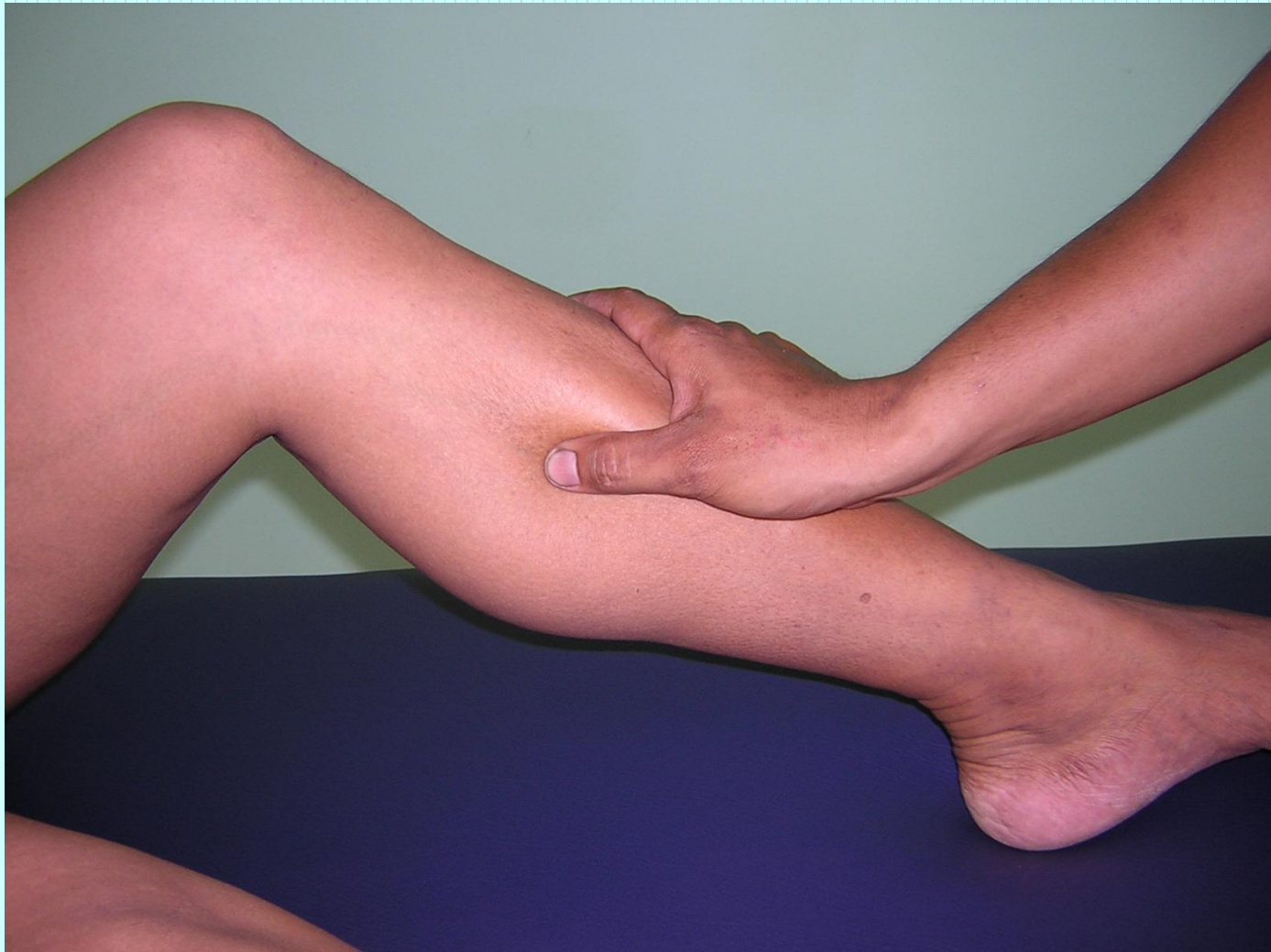Association with other massotherapy technique

- Acupuncture therapy-

Spleen channel SP-8

- Shiatsu therapy

Operation 5: Lateral crural region



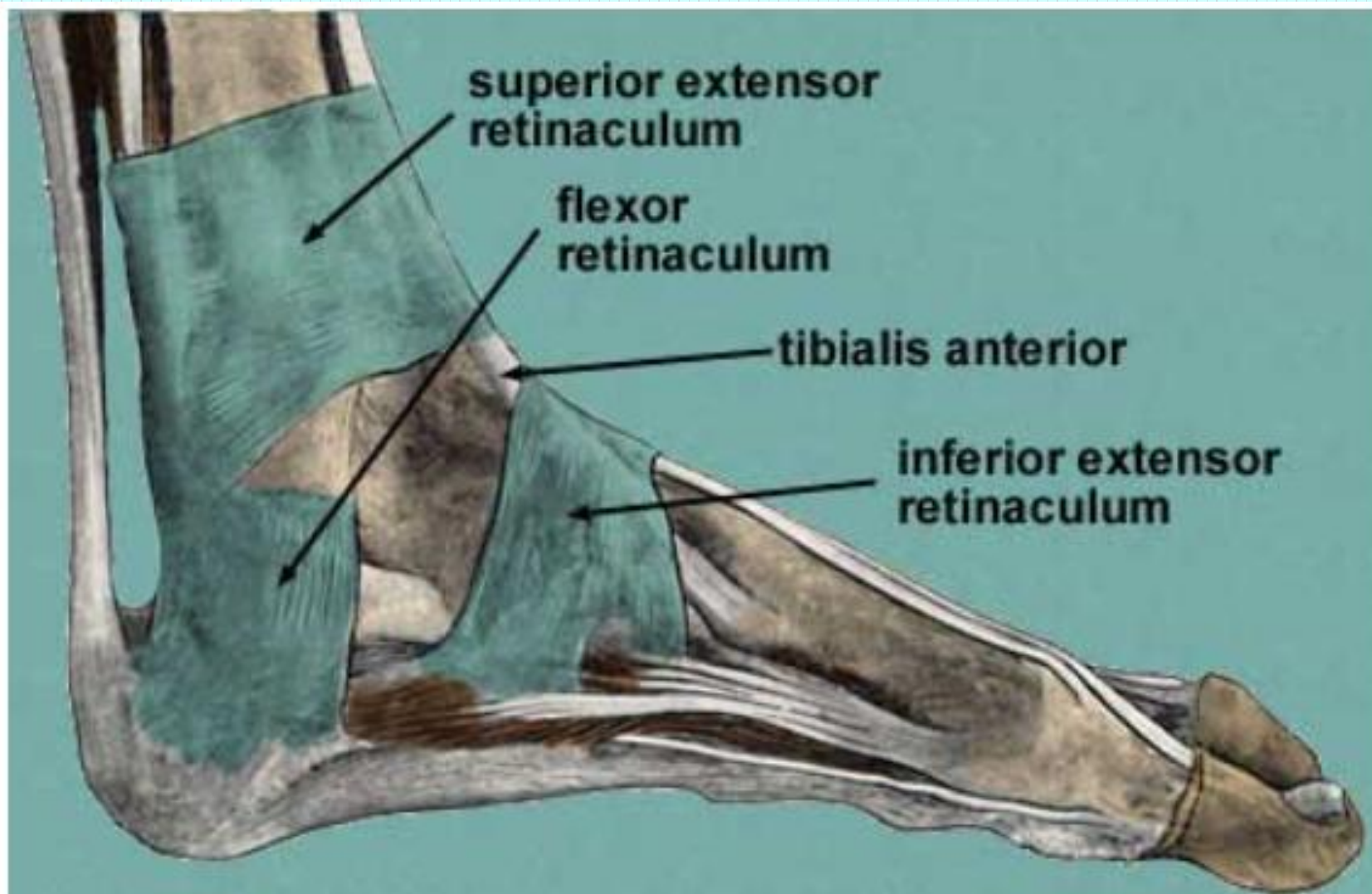
မြင့်မိုရ်ကြောကြီး (LL-20)

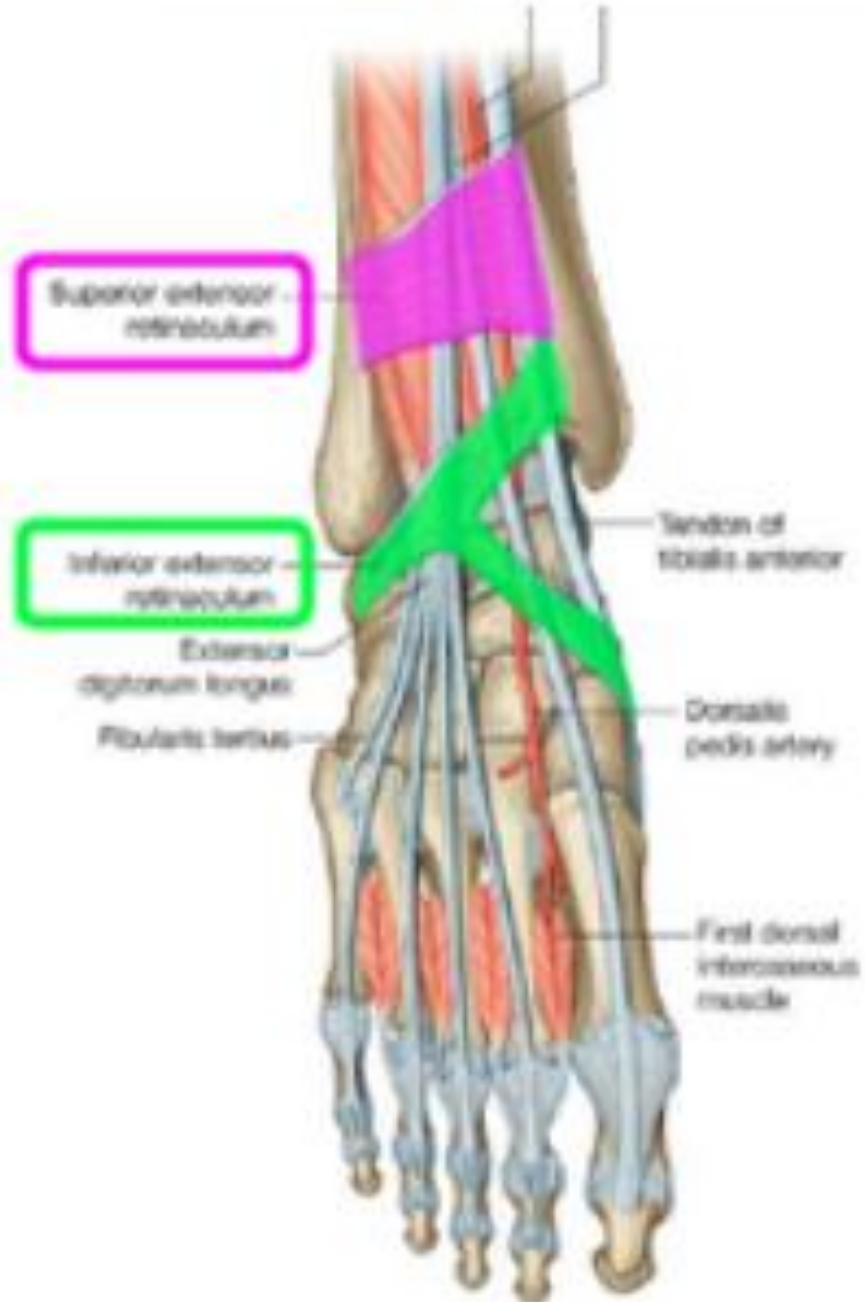
Location

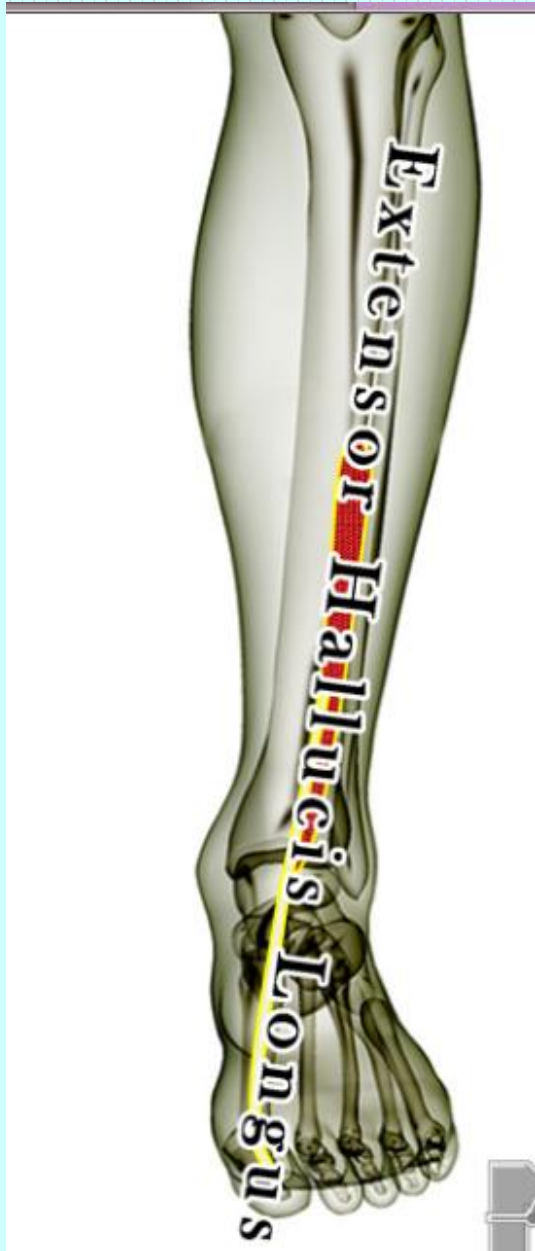- ခြေကျင်းဝတ် အဆက် superior extensor retinaculum
[ကက်သားပေါ်ရနေရာဖြစ်သည်။]

Anatomy

- The anterior tibial artery and vein.
- The superficial and deeper peroneal nerves.

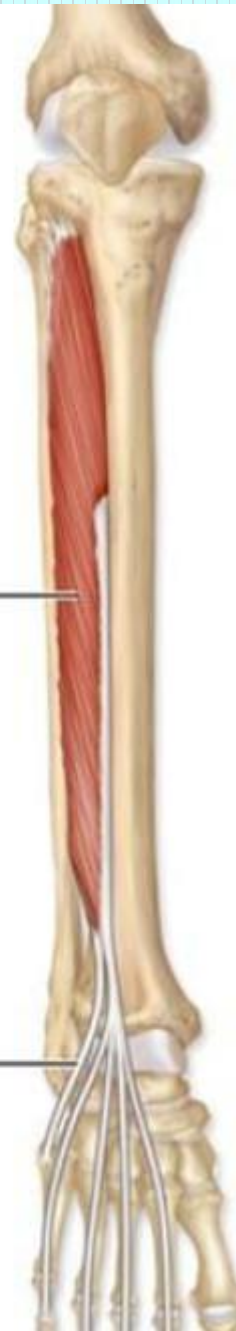




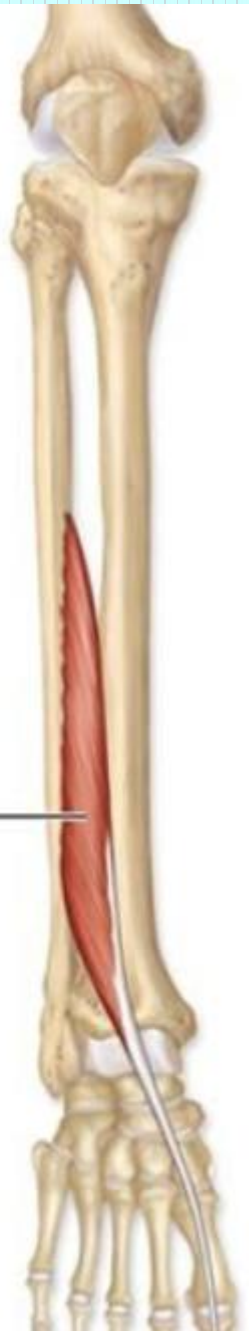

Extensor digitorum longus

Fibularis tertius tendon



Extensor hallucis longus



Method of pressure application

- Digital ball of the thumb
- Tip of the distal phalanx of the fingers

Indications

- ခါးနာရောဂါ
- ထုံနာကျဉ်နာ
- သွေးကြောပိတ်ခြင်း
- ခြေထောက်ကိုက်ခဲခြင်း
- မျက်နှာဖောရောင်ခြင်း
- ကြက်သားသိမ်ခြင်း၊ ခြေတံပိုင်းနာကျင်ခြင်း၊ လေဖြတ်ခြင်း

Association with other massotherapy technique

- Acupuncture therapy-

Stomach channel ST-41

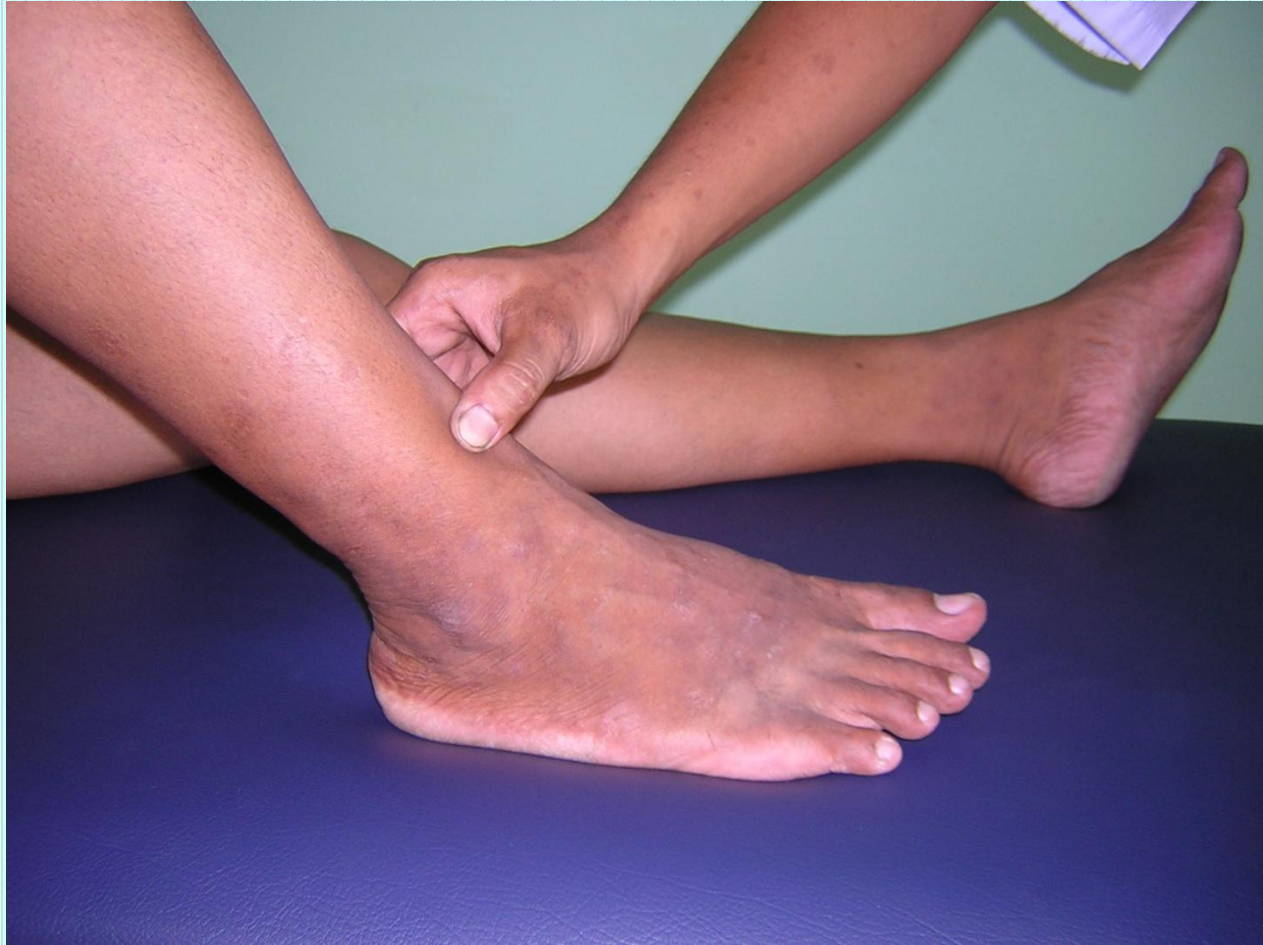- Shiatsu therapy

Operation 6: Tarsal region

Ayurvedic Medicine

- Name - *Gulpha Marma* (Ankle joint)
- Regional - Ankle joint and the tibia as well as calcanium bone
- Controls Medovaha, Asthivaha, Shukravaha srotas
- Structural - Sandhi marma

- Prognostic - Vaikalyakara type of marma
- Injury to the joint will cause swelling with impairment of the functions of flexion, extension etc.
- Measure - 2 angula



Pressure sensation

- ခါးဆစ်မှ စ၍ ဒူးဆစ်ကို ဖြတ်သန်းပြီး ခြေဖျားတိုင်အောင် ဆင်းသွားသည်။

မြင့်မိုရ်ကြွေးလေး (LL-21)

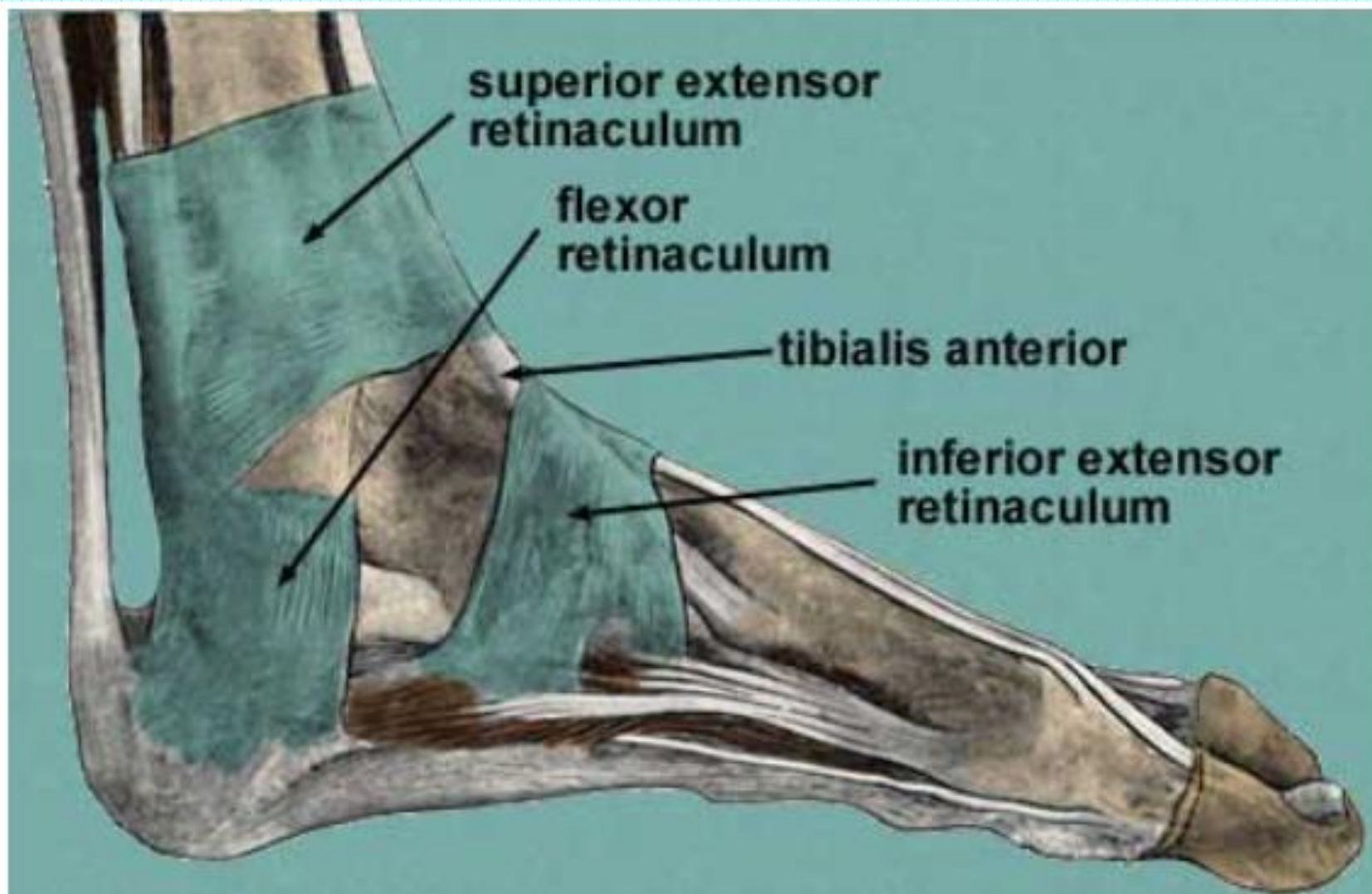
Location

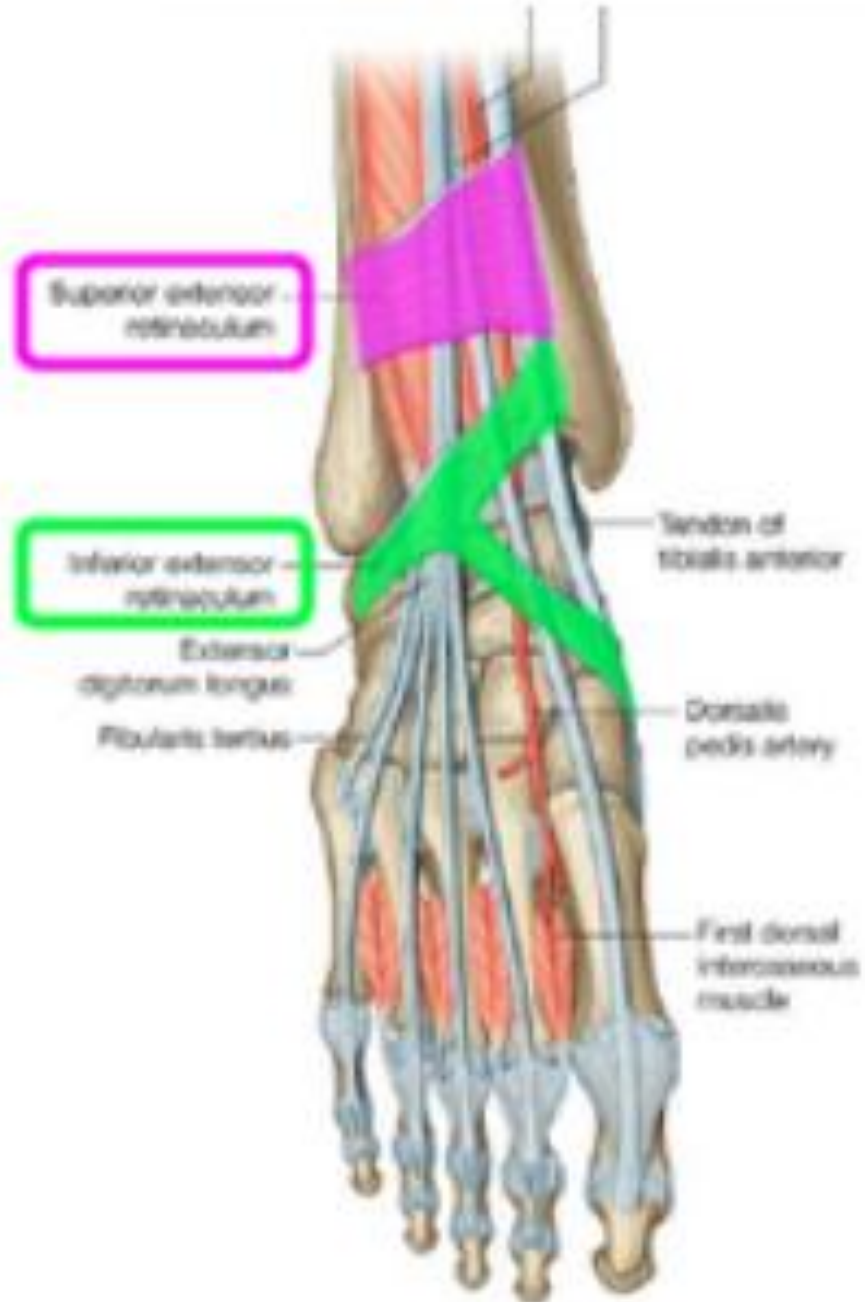
- ခြေဖမိုး inferior extensor retinaculum

[ကက်သားပေါ်ရနေရာဖြစ်သည်။]

Anatomy

- The dorsal artery and vein of foot, the dorsal venous network of foot.
- Superficially the medial dorsal cutaneous nerve of foot derived from the superficial peroneal nerve; deeper peroneal nerve.





Method of pressure application

- Digital ball of the thumb
- Tip of the distal phalanx of the fingers

Indications

- ခြေဖမိုးရောင်ခြင်း
- ကြက်သားသိမ်ခြင်း
- ခြေထောက်ပိုင်းဆိုင်ရာ motor nerve ချို့ယွင်းသည့် ရောဂါများ
- ထုံနာ၊ ကျဉ်နာ ခြေထောက်ကိုက်ခဲခြင်း

Association with other massotherapy technique

- Acupuncture therapy-

Stomach channel ST-42

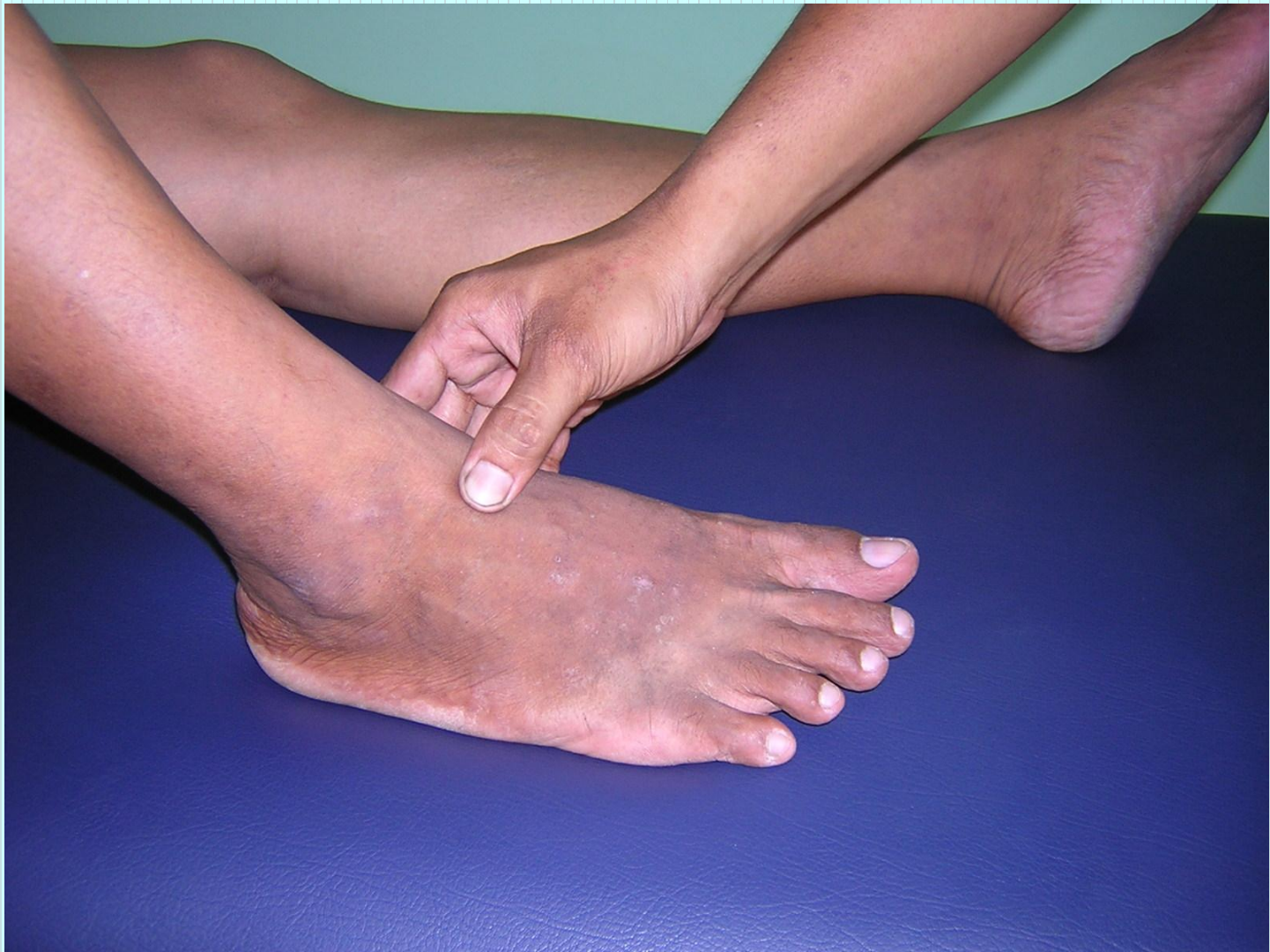- Shiatsu therapy

Operation 7: Dorsal region

Ayurvedic Medicine

- Name - *Kurcha Marma*
- Regional - Dorsal region above Kshipa marma
- Structural - Snayu marma

- Prognostic - Vaikalyakara type of marma
- Injury may cause damage to the bones and ligaments resulting in incoordination of the action of muscles
- Measure - 2 angula
- Foot controls and Alochaka pitta



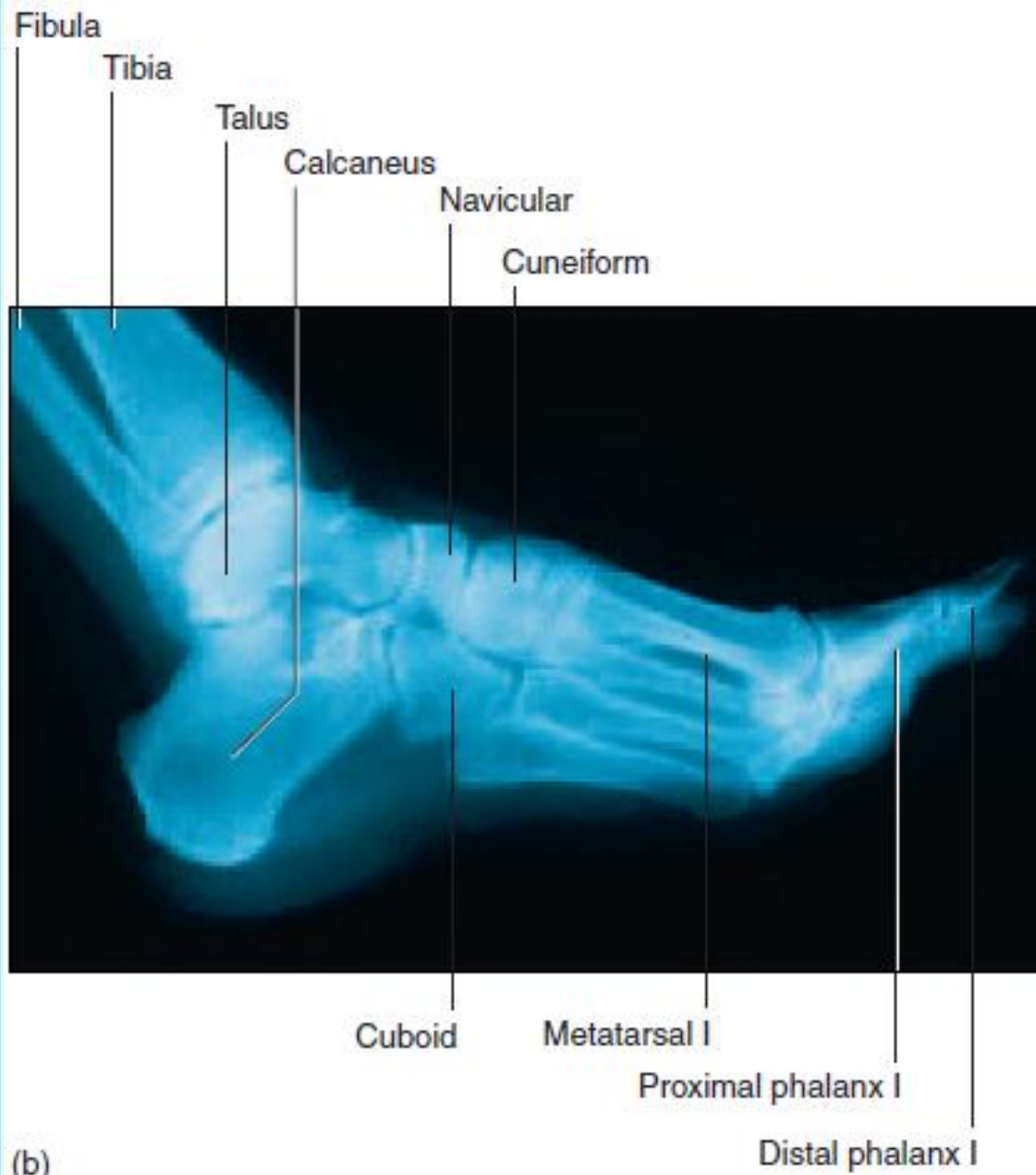
Pressure sensation

- ပေါင်ရင်းမှစ၍ ဒူးဆစ်ကို ဖြတ်သန်းပြီး ခြေသလုံးရိုးပွတ်တိုင် နှစ်ချောင်းတို့၏ အကြားအထိ သက်ဆင်းသွားသည်။

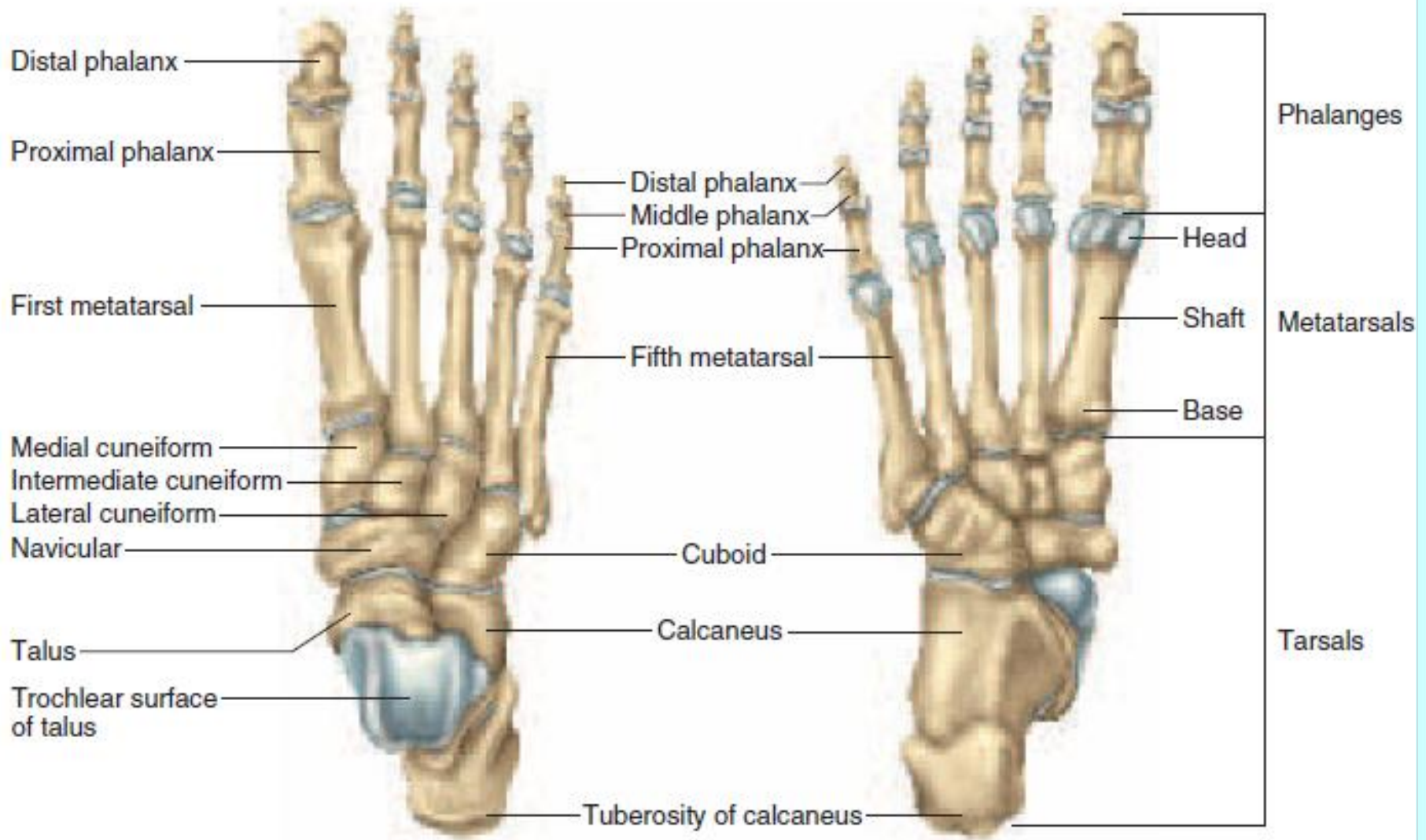
ခြေဖမိုးကြော (LL-22)

Location

- ခြေခလယ်ရိုးနှင့် ခြေသုကြယ်ရိုးကြား (3rd and 4th metatarsal bone) တို့၏ အလယ်မှတ်နေရာ ဖြစ်သည်။



(b)



Anatomy

- The dorsal arterial and venous network of foot, the 4th dorsal metatarsal artery and vein.
- The branch of the intermediate dorsal cutaneous nerve of the foot.

Method of pressure application

- Digital ball of the thumb
- Tip of the distal phalanx of the fingers

Indications

- မျက်စိ အမြင်မှန်ဝါးခြင်း
- နံရိုးအောက်နေရာ နာကျင်ခြင်း
- ခြေဖမိုးနှင့် ခြေခံပိုင်း ကိုက်ခဲရောင်ရမ်းခြင်း
- အာကာသရစေခြင်း

Association with other massotherapy technique

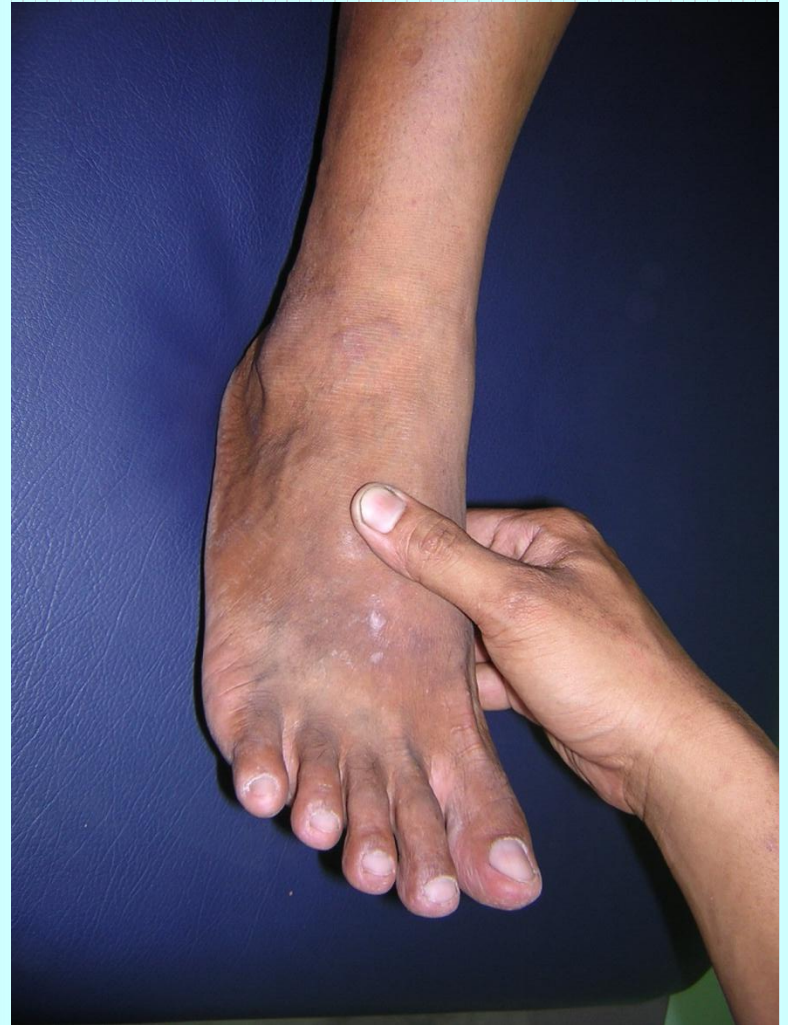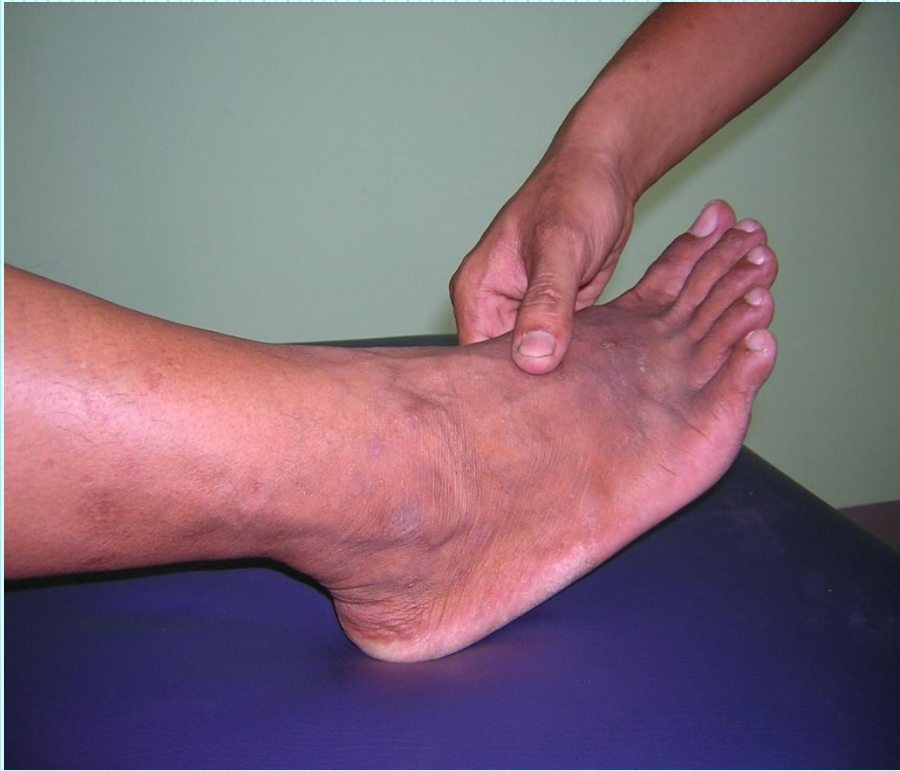- Acupuncture therapy-

Stomach channel GB-41 ၏

ဘေးတည့်တည့်နေရာ

- Shiatsu therapy

Operation 7: Dorsal region



Pressure sensation

- ခြေချောင်းကလေးများပေါ်မှစ၍ ခြေဖမိုးအပေါ်တွင် ဖြန့်အုပ်ပြီး ပွတ်ရိုး အခြေမှ အထက်သို့ ပေါင်ရင်းအထိ တက်သွားသည်။

အတွင်းခြေမျက်စေ့ကြော (LL-23)

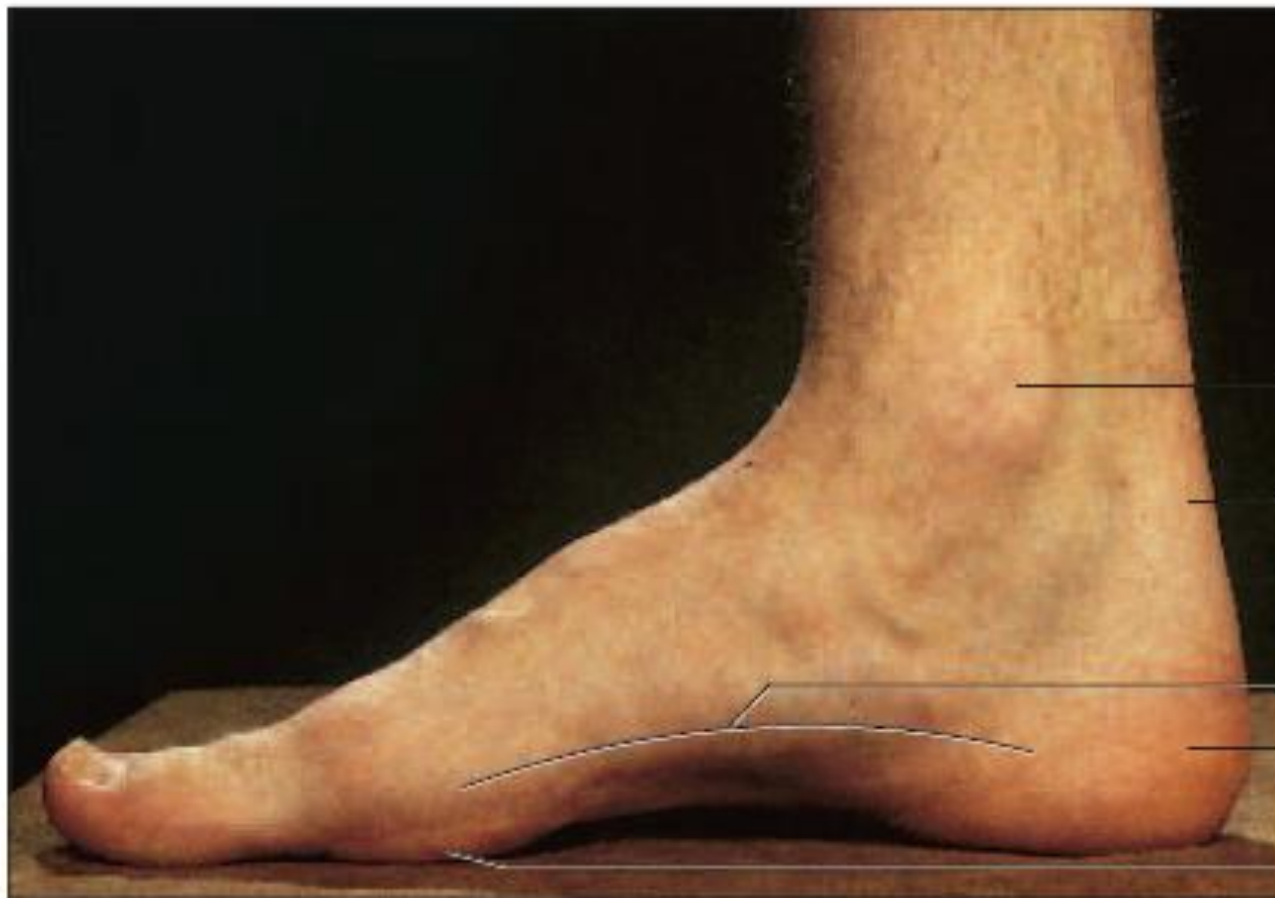
Location

- အတွင်းခြေမျက်စိအောက်ဖက် 1.5 cm အကွာရှိ
နေရာဖြစ်သည်။

အတွင်းပထဝကြော

Anatomy

- The external malleolar arterial network
- The sural nerve



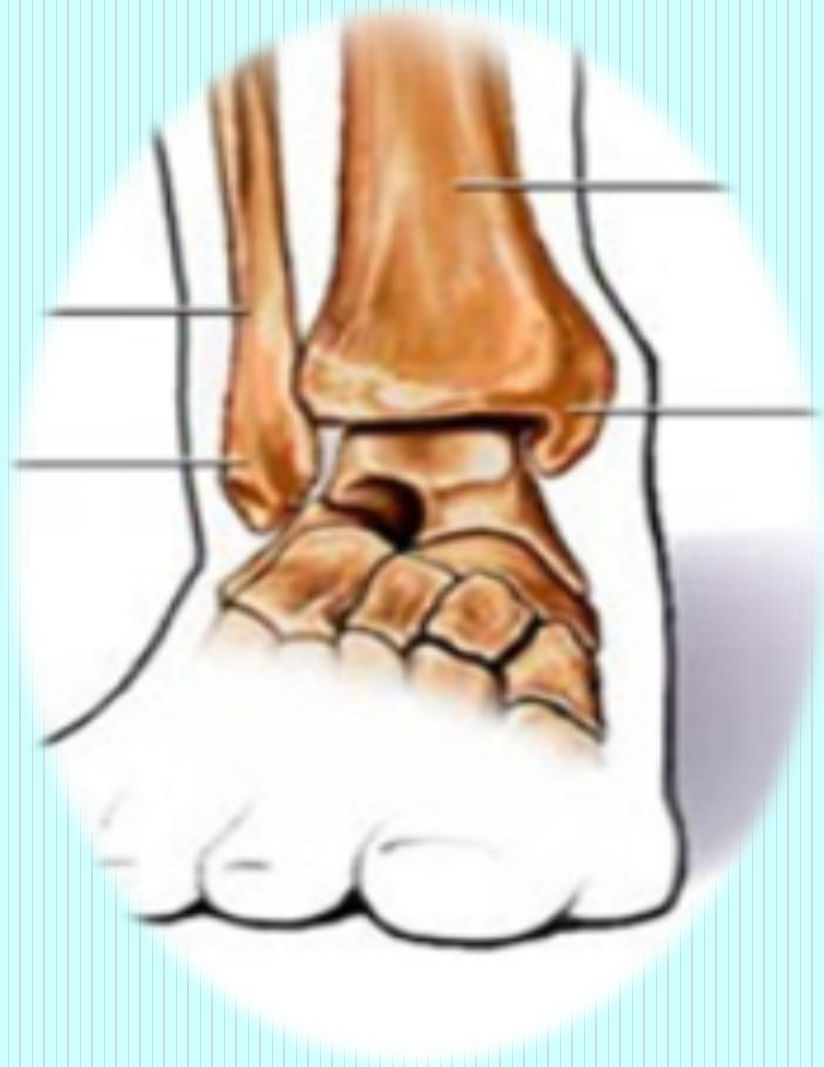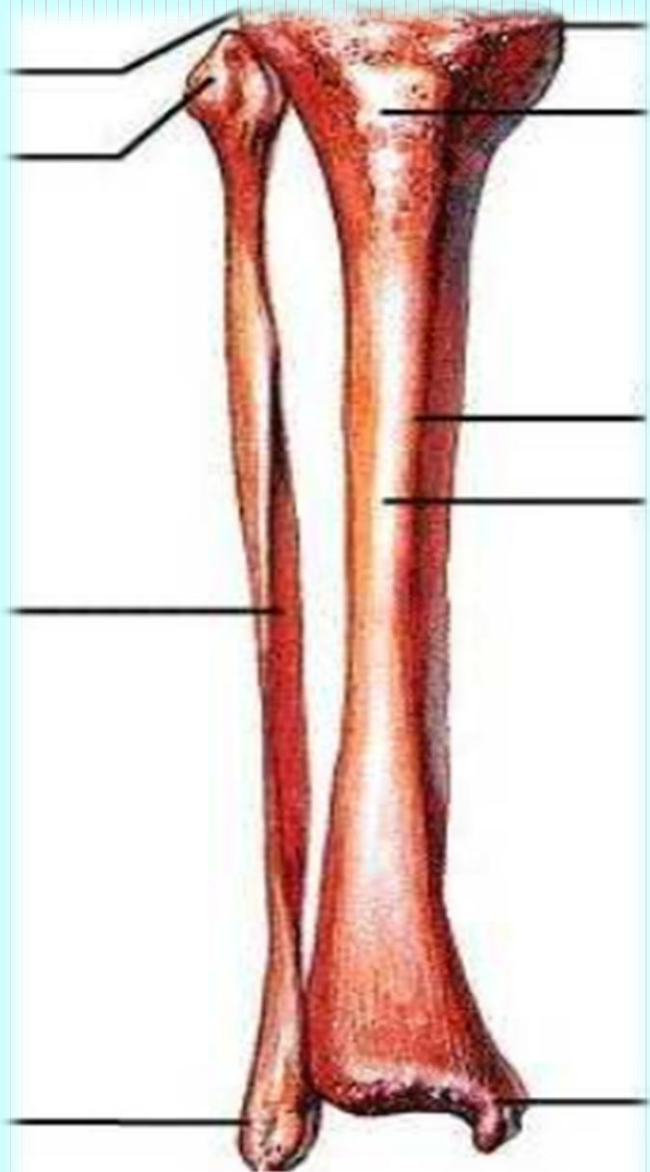
Medial malleolus

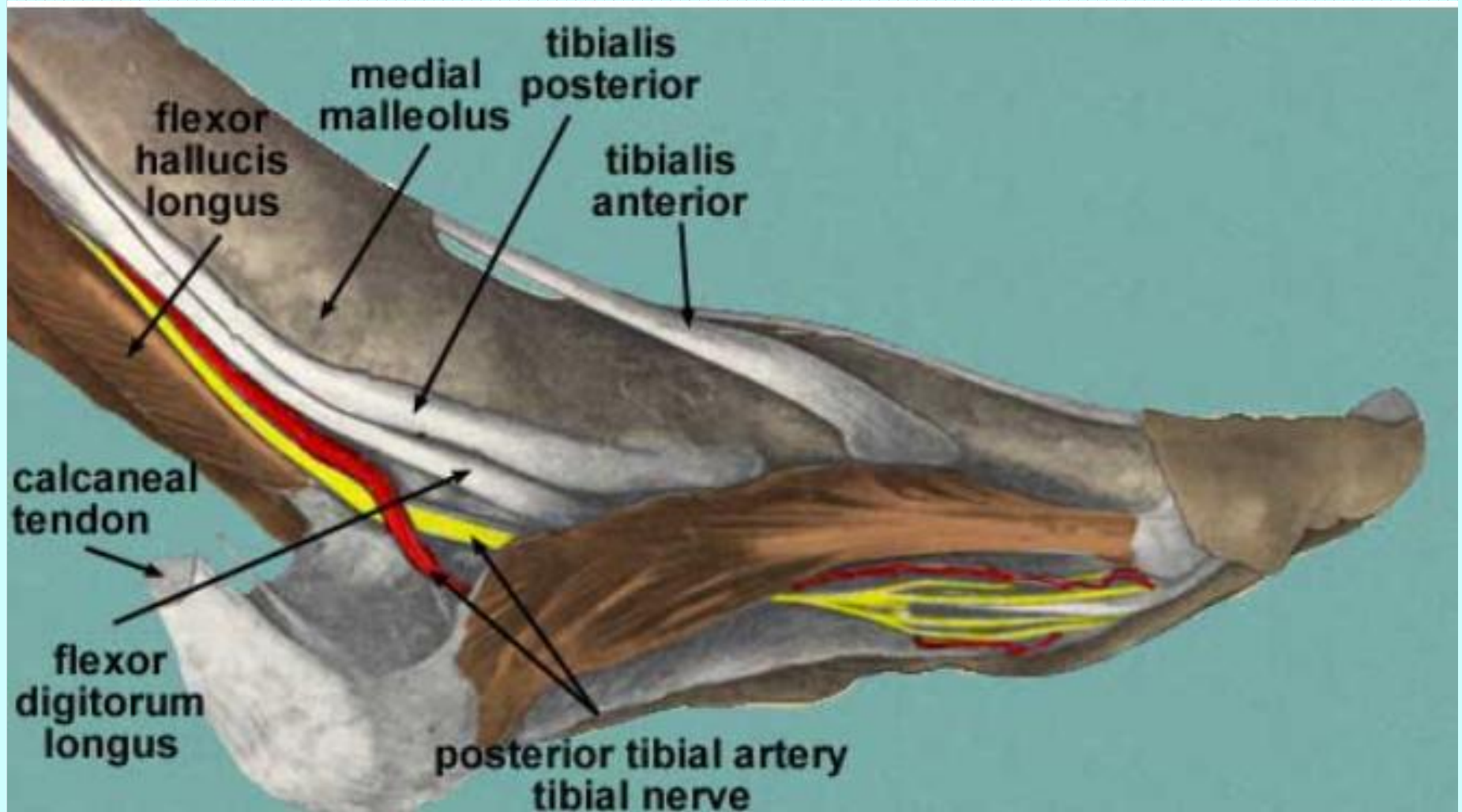
Calcaneal tendon

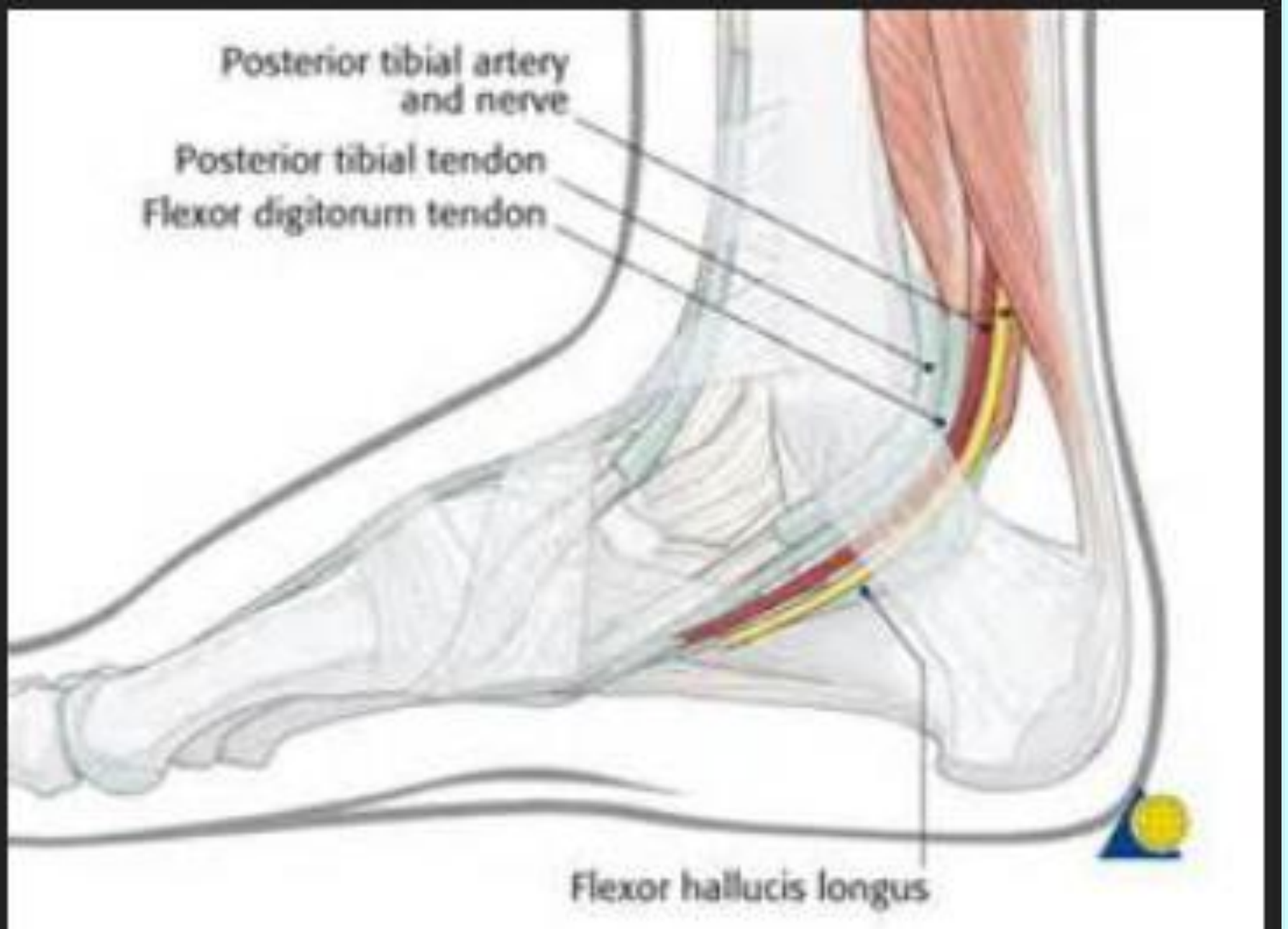
Medial longitudinal arch

Calcaneus

Head of metatarsal I







Method of pressure application

- Digital ball of the thumb
- Tip of the distal phalanx of the fingers

Indications

- ခေါင်းကိုက်ခြင်း
- မူးဝေခြင်း
- နောက်ကြောတက်ခြင်း
- ခြေထောက်ပိုင်းကိုက်ခဲခြင်း

Indications

- ခြေသလုံးကြက်၊ ရောဂါတက်နှင့်၊ တောင့်တင်းညီလျက်၊
အားပျက်အားယုတ်၊ ဂဏာန်းထုတ်၊ မယုတ်သုံးလေးပြ၊
ခြေမျက်စိအောက်၊ သွေးအိမ်ထောက်၊ တွင်းရောက်နေရာပြ၊
ကြိတ်ခြေနှိပ်နယ်၊ ခါခါဝယ်၊ ပြုဖွယ်ပျောက်မည်ပ။

Association with other massotherapy technique

- Acupuncture therapy-

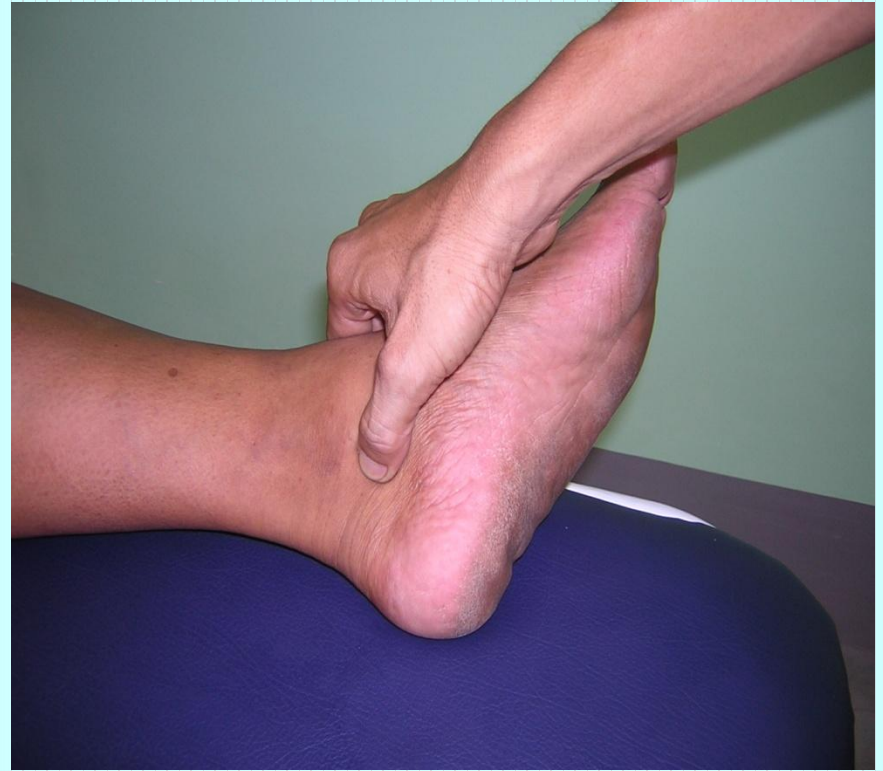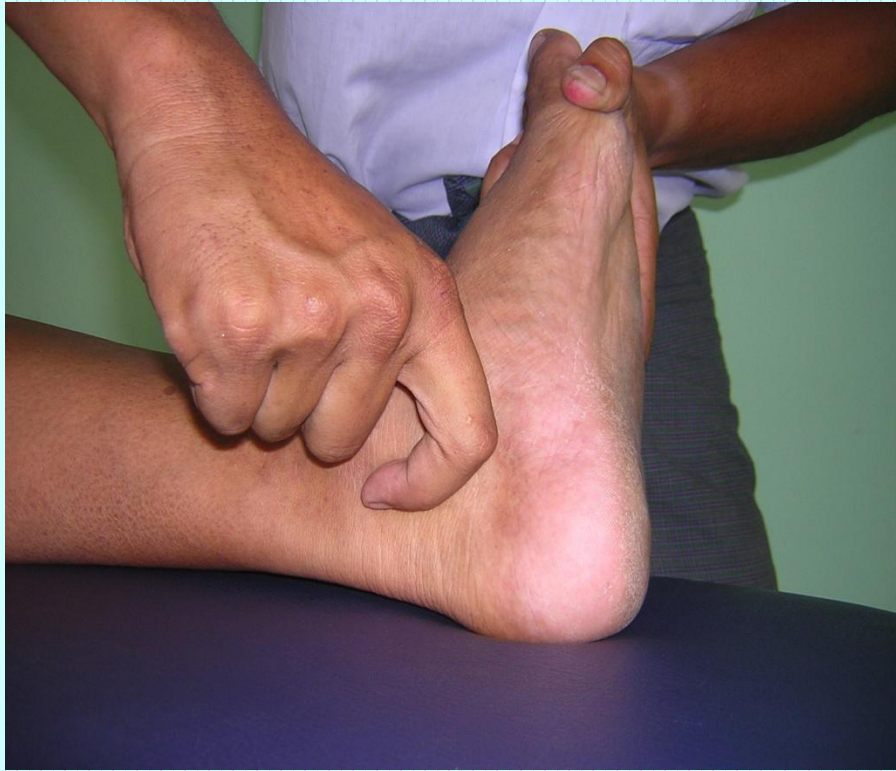Stomach channel K-6

- Shiatsu therapy

Operation 15: lateral and medial cutaneous (malleolus) region

Ayurvedic Medicine

- Name - *Kurcha shira Marma*
- Regional - Ankle region
- Structural - Snayu marma
- Prognostic - Vaikalyakara type
- Damage to the ligaments and bone may cause severe pain alongwith the impairment of all the functions of the foot.
- Measure - 1 anguli



Pressure sensation

- ခြေမျက်စေ့အခြေမှစ၍ ဖနောင့်ရိုးဘေးကို ဖြတ်သန်းလျက် ခြေဖမိုးမှတစ်ဆင့် ခြေချောင်းကလေးများသို့ သွားသည်။

အပြင်ခြေမျက်စေ့ကြော (LL-24)

Location

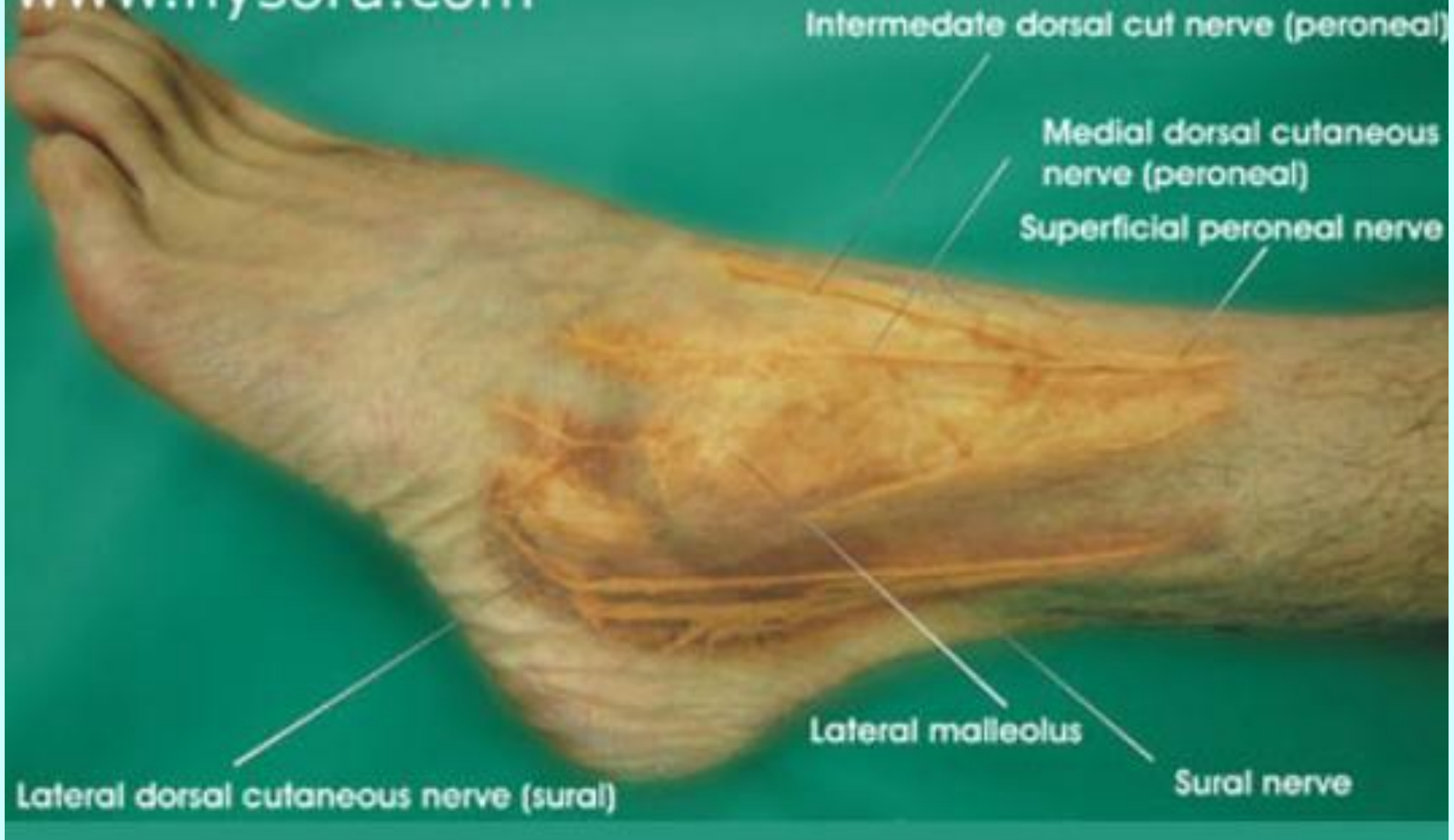
- အပြင်ခြေမျက်စေ့အောက်ဖက် 1.5 cm အကွာရှိ
နေရာဖြစ်သည်။

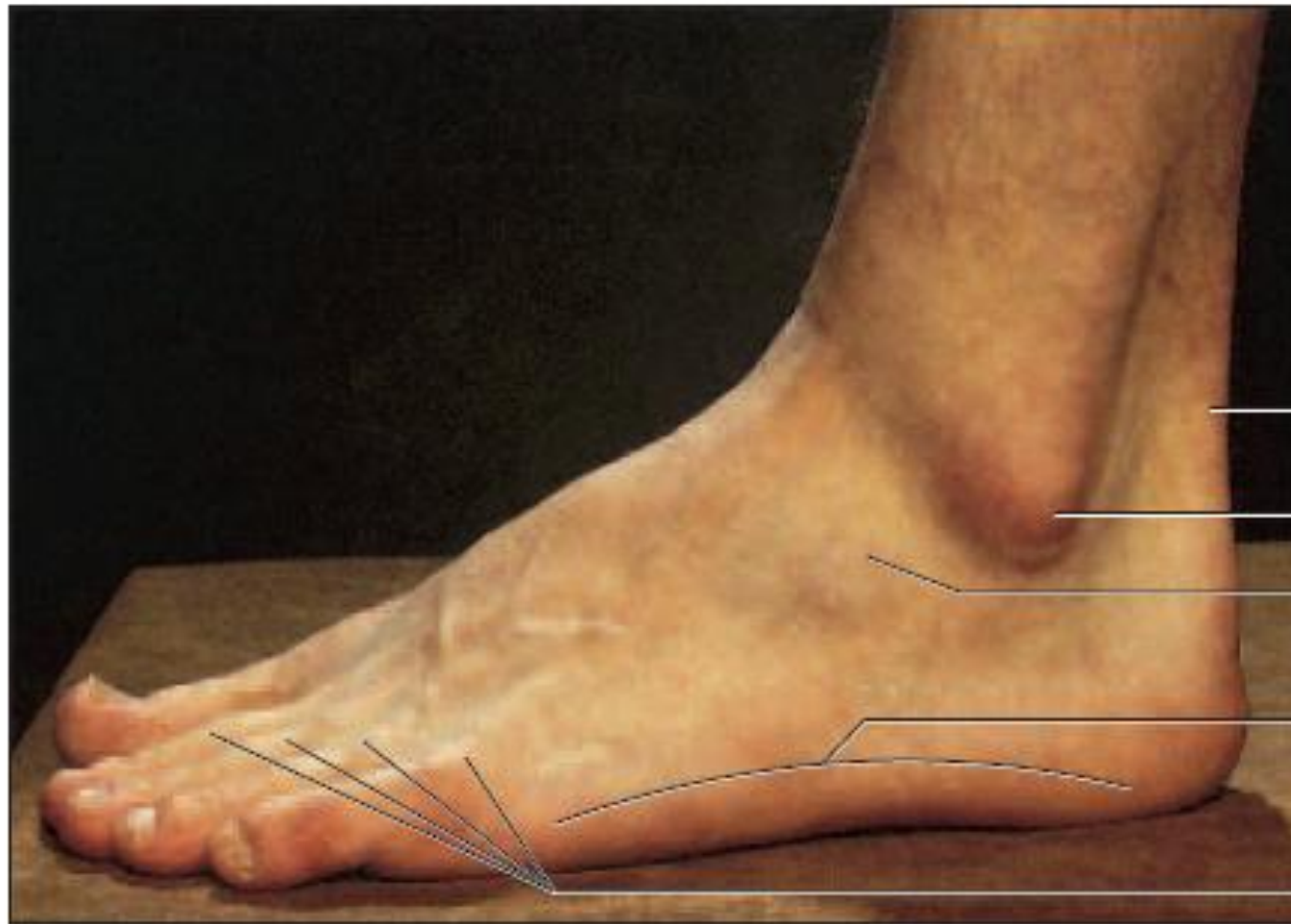
အပြင်ပထဝကြော

Anatomy

- Posterior inferiorly, posterior tibial artery and vein, medial crural cutaneous nerve;
- Deeper tibial nerve

www.nysora.com





Calcaneal tendon

Lateral malleolus

Extensor digitorum brevis

Lateral longitudinal arch

Extensor digitorum longus
tendons

Method of pressure application

- Digital ball of the thumb
- Tip of the distal phalanx of the fingers

Indications

- အိပ်မပျော်ခြင်း
- ခြေထောက်ပိုင်းနာကျင်ကိုက်ခဲခြင်း
- ဓမ္မတာလာစဉ် ကိုက်ခဲခြင်း
- သွေးမမှန်ခြင်း

Association with other massotherapy technique

- Acupuncture therapy-

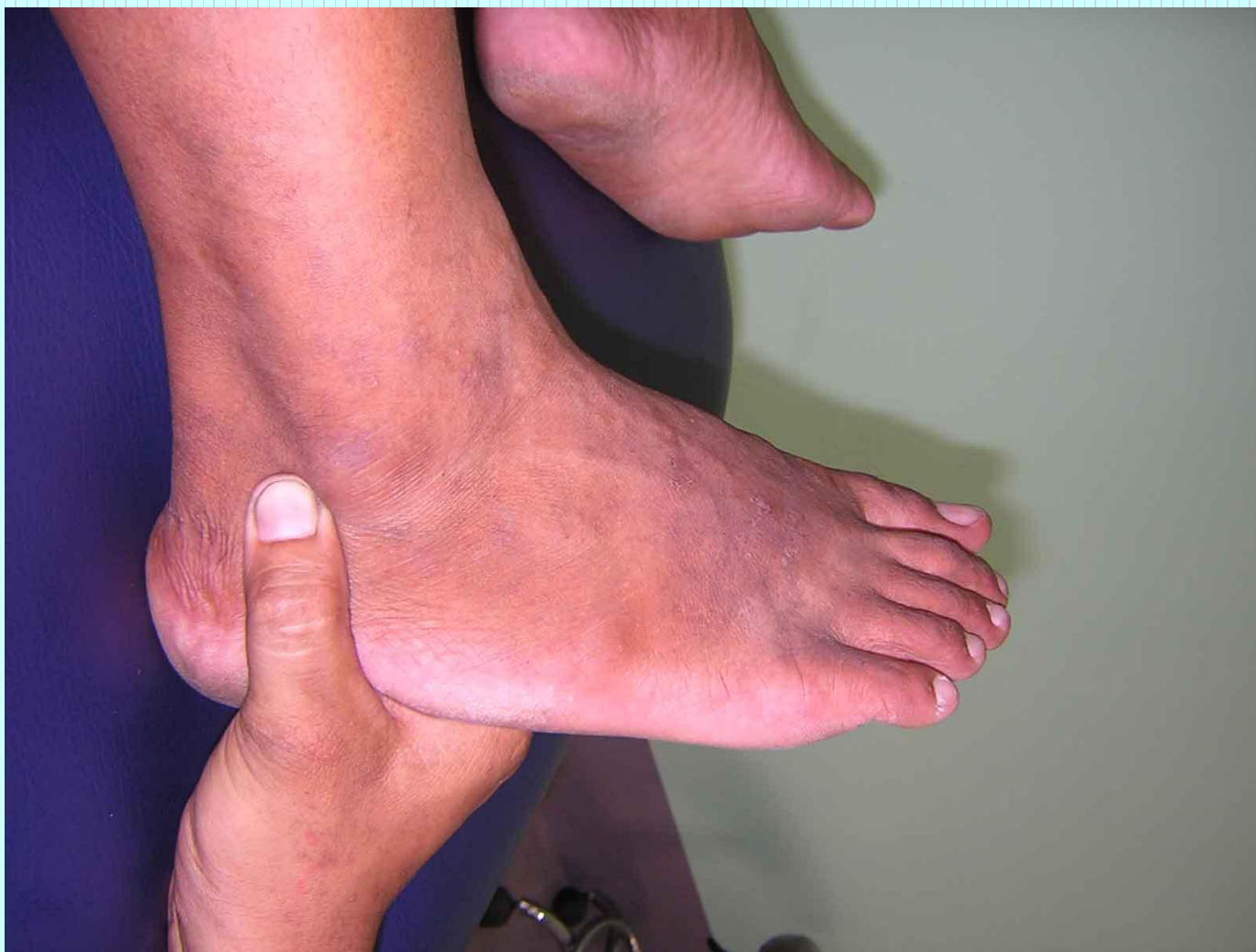Stomach channel UB-62

- Shiatsu therapy

Operation 15: lateral and medial
cutaneous (malleolus) region

Ayurvedic Medicine

- *Kurcha shira Marma*



Pressure sensation

- ခြေမျက်စေ့အခြေမှစ၍ ဖနောင့်ရိုးဘေးကို ဖြတ်သန်းလျက် ခြေဖမိုးမှတစ်ဆင့် ခြေချောင်းကလေးများသို့ သက်ဆင်းသွားသည်။

ခြေဖမ့်ကြော (LL-25)

Location

- ခြေဖဝါး၏ အတွင်းဘက်ဘေးစောင်း အရေထူအရေပါး ဆက်စပ်သောနေရာ

ခြေဖဝါးအတွင်းဘေးစောင်းကြော

Anatomy

- The branches of the medial plantar and medial tarsal arteries.
- The terminal branch of the medial crural cutaneous nerve, the medial plantar nerve.

Soleus

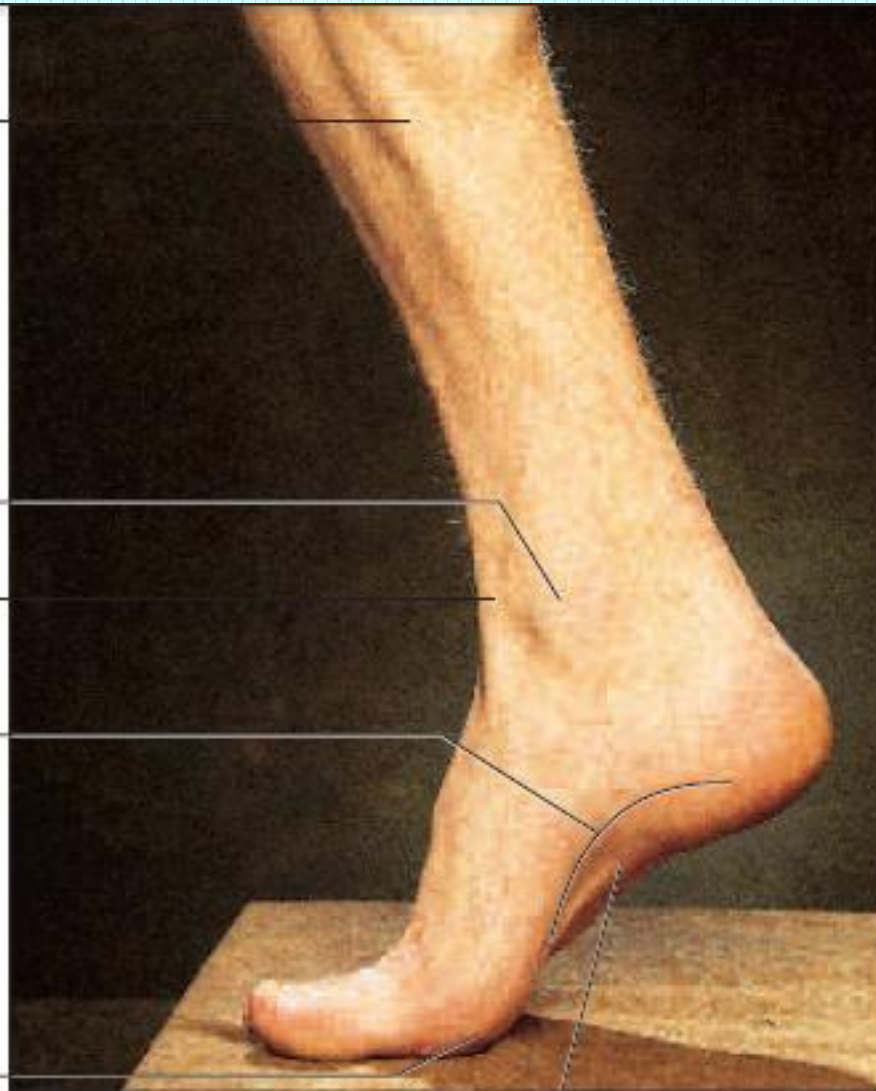
Medial malleolus

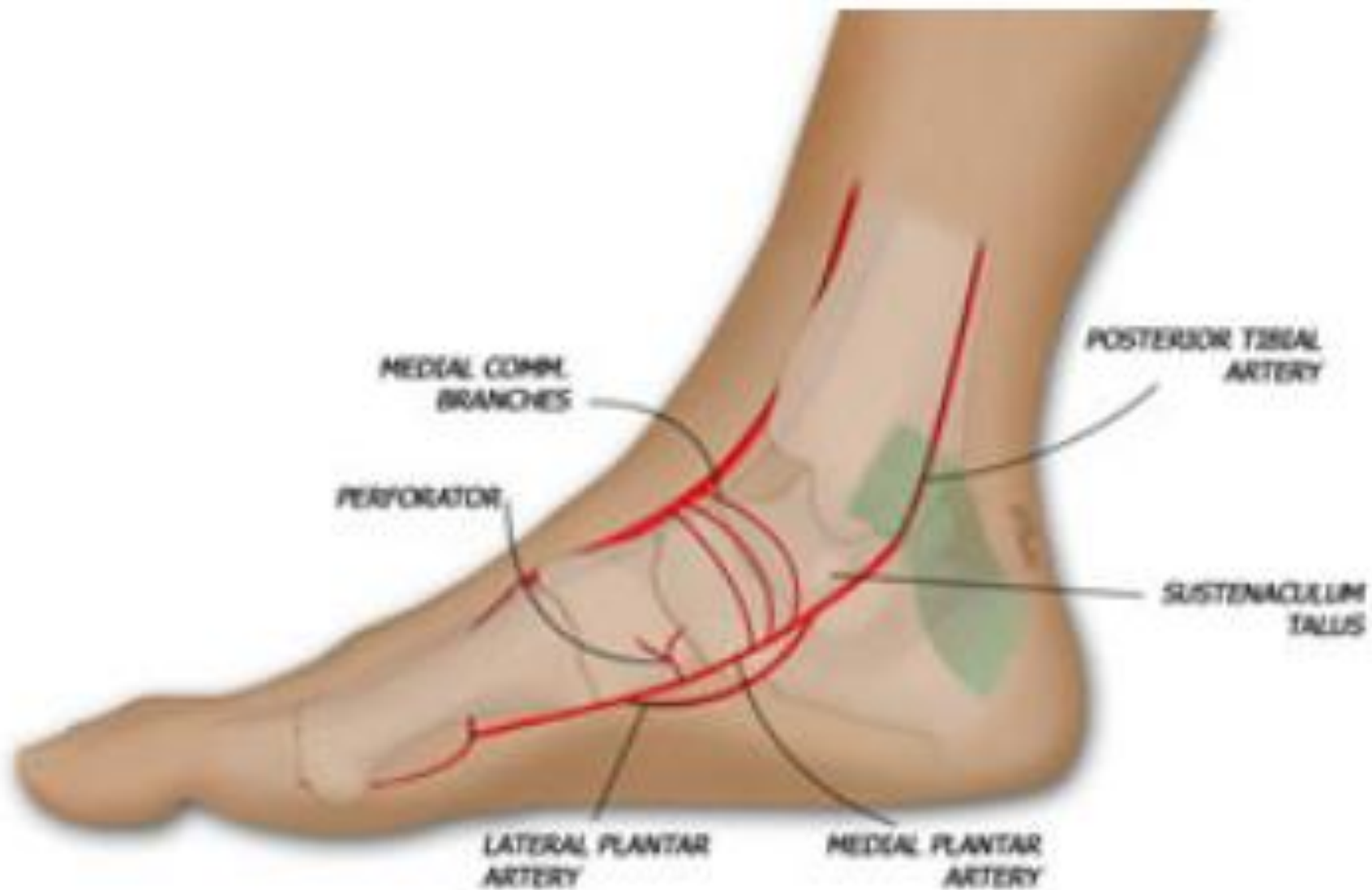Extensor hallucis longus tendon

Medial longitudinal arch

Head of metatarsal I

Abductor hallucis





Method of pressure application

- Digital ball of the thumb
- Tip of the distal phalanx of the fingers

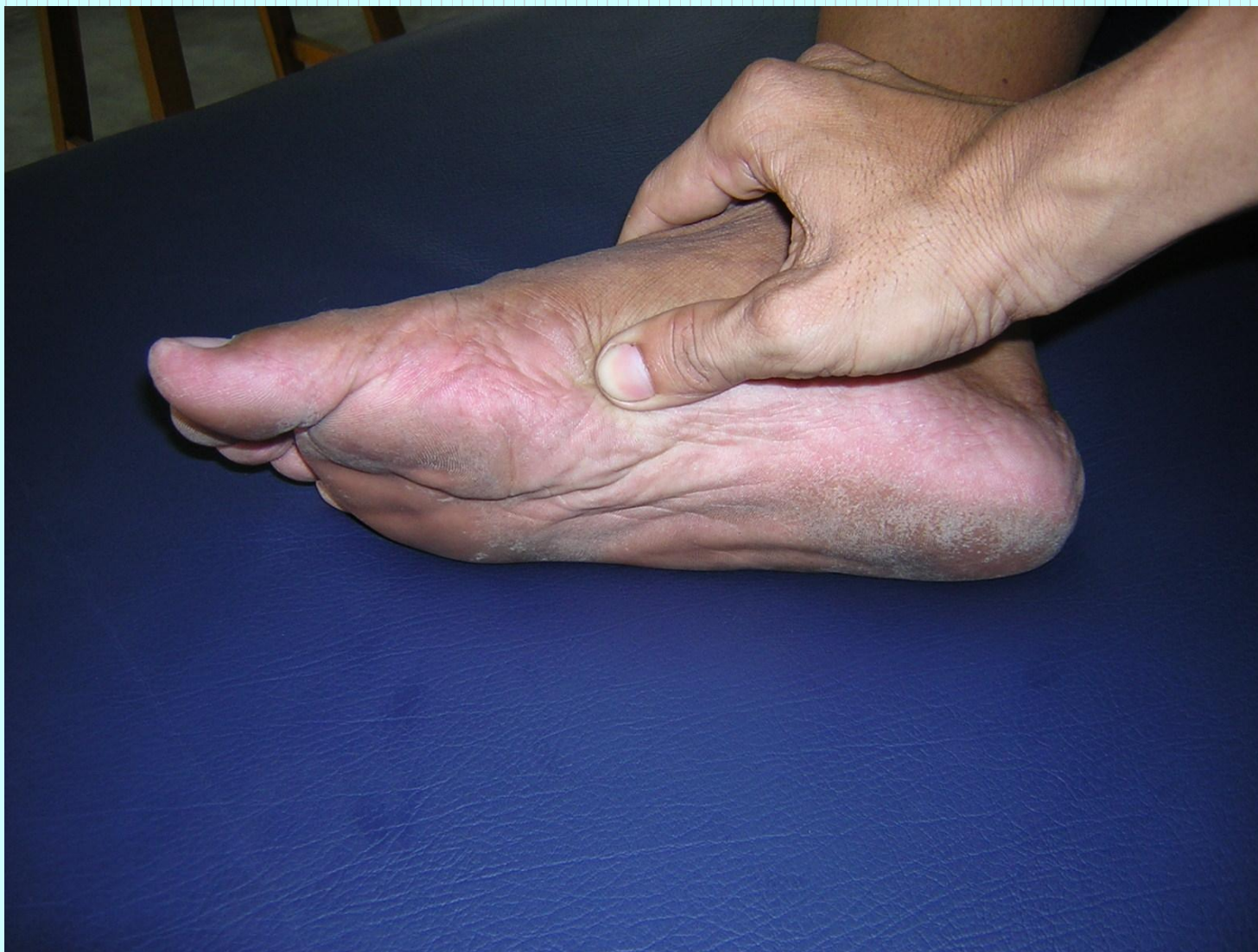Indications

- ခြေဖမိုးပိုင်းရောင်ရမ်းနာကျင် ကိုက်ခဲခြင်း
- ဓမ္မတာသွေး မမှန်ခြင်း
- သုတ်လျှံခြင်း
- ခါးနာရောဂါ
- အစာခြေအင်္ဂါ အဖွဲ့နှင့် မျက်စေ့ ဆိုင်ရာ ရောဂါတို့ကြောင့် ဖြစ်ပေါ်လာသော လက္ခဏာများ

Association with other massotherapy technique

- Acupuncture therapy-

Kidney channel K-2



Pressure sensation

- အတွင်းဘက်ခြေမရင်းမှစ၍ အထက်မျက်စေ့ လင်းကြော
တိုင်အောင် တက်သွားသည်။

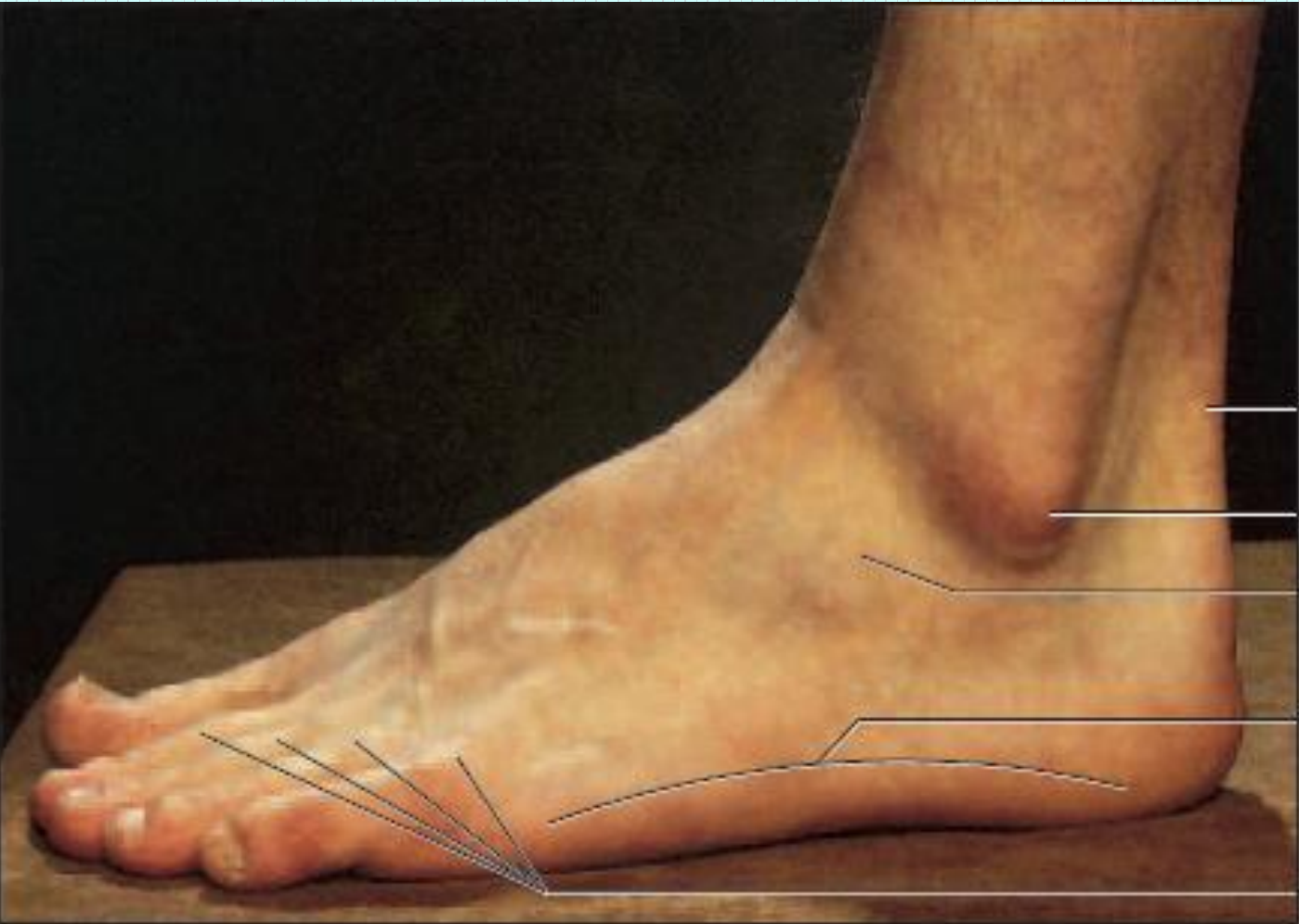
ခြေဖဝါးအပြင်ဘေးစောင်းကြော (LL-26)

Location

- ခြေထောက် အပြင်ဘေးစောင်း ခြေသန်း၊ ခြေဖဝါးရုံးအရင်း အရေထူနှင့် အရေပါး ဆက်စပ်သော နေရာဖြစ်သည်။

Anatomy

- Lateral plantar artery and vein lateral dorsal cutaneous nerve of foot deeper the lateral plantar nerve.



Calcaneal tendon

Lateral malleolus

Extensor digitorum brevis

Lateral longitudinal arch

Extensor digitorum longus tendons

Method of pressure application

- Digital ball of the thumb
- Tip of the distal phalanx of the fingers

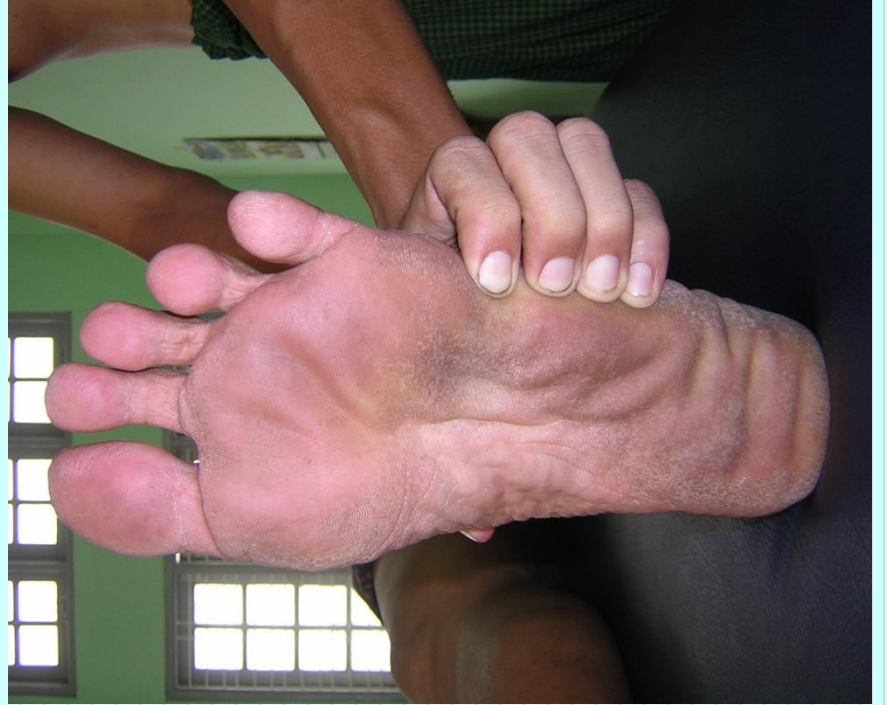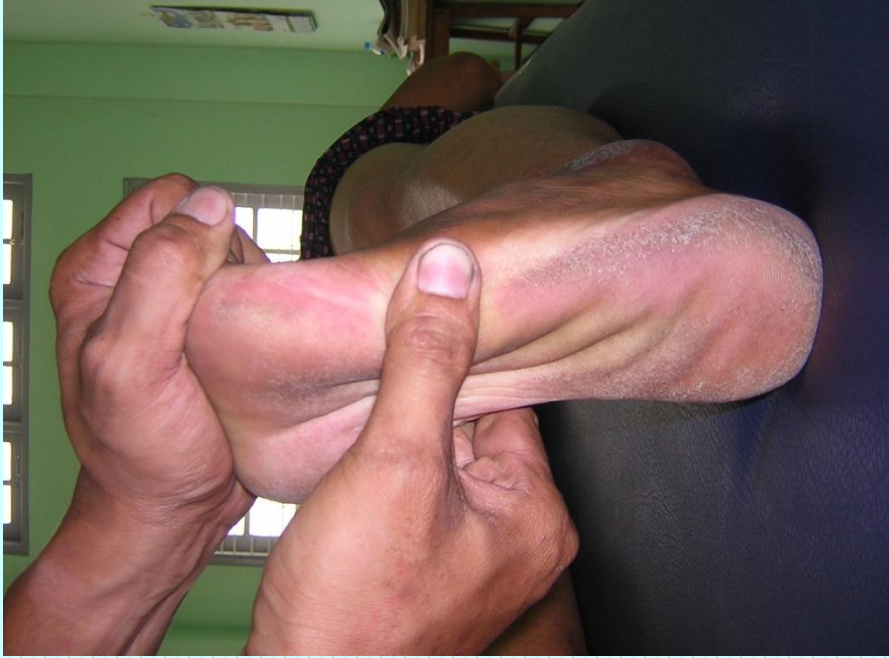Indications

- ခေါင်းကိုက်ခြင်း
- ခါးနာခြင်း
- ခြေထောက်ပိုင်း နာကျင်ကိုက်ခဲခြင်း

Association with other massotherapy technique

- Acupuncture therapy-

Urinary Bladder Channel UB-64



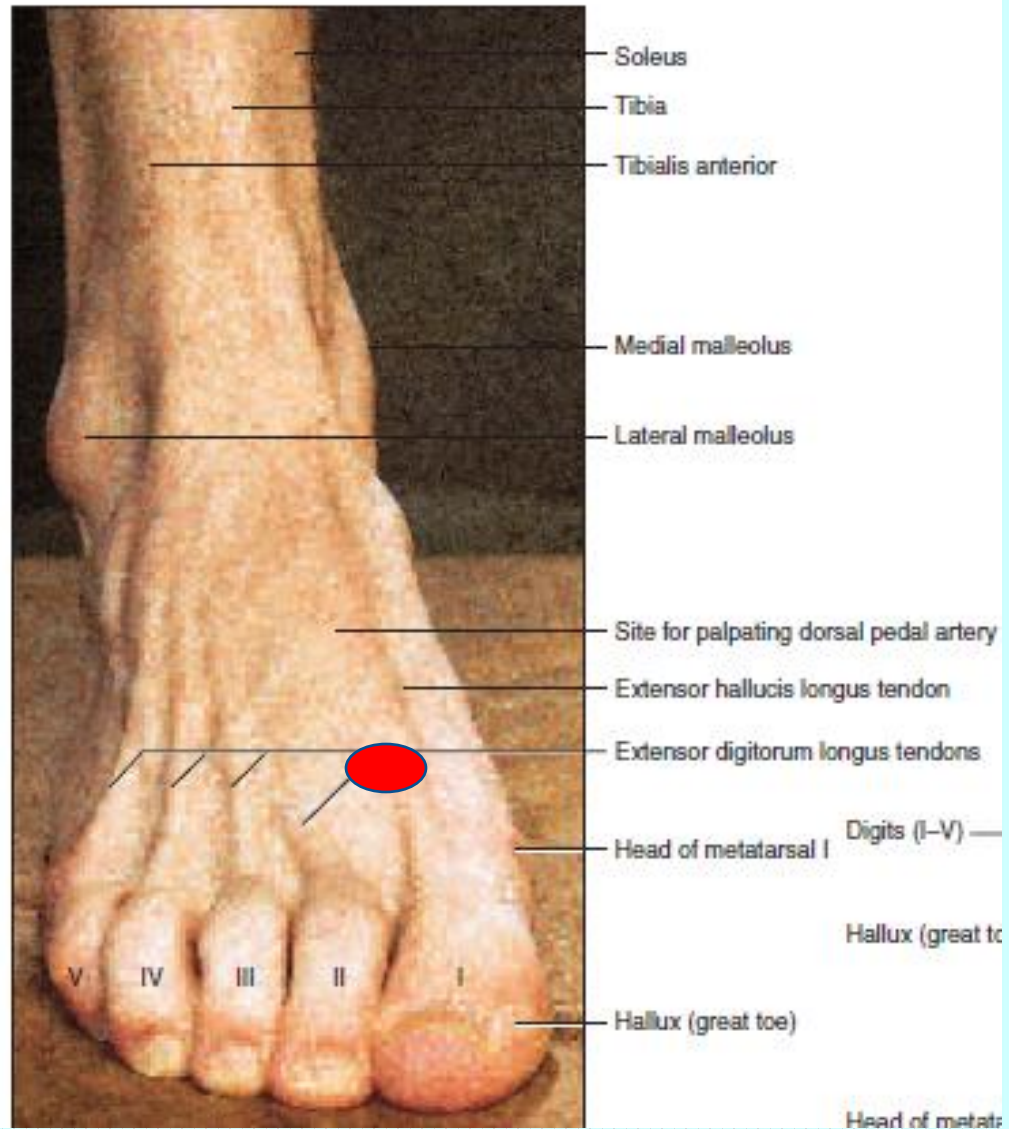
ခြေမခွကြားကြော (LL-27)

Location

- ခြေမနှင့် ခြေညှိကြား အရေထူ၏ နောက်ဖက် အရင်းပိုင်း
နေရာတွင် ဖြစ်သည်။

Anatomy

- The dorsal venous network of the foot and the 1st dorsal digital artery and vein.
- Dorsal digital nerve split from the deep peroneal nerve.



Method of pressure application

- Digital ball of the thumb
- Tip of the distal phalanx of the fingers

Indications

- မျက်စေ့ဆိုင်ရာ ရောဂါ
- ခေါင်းကိုက်ခြင်း
- သတိလစ်ခြင်း
- ဝက်ရူးပြန်ရောဂါ
- အိပ်မပျော်ခြင်း

Association with other massotherapy technique

- Acupuncture therapy-

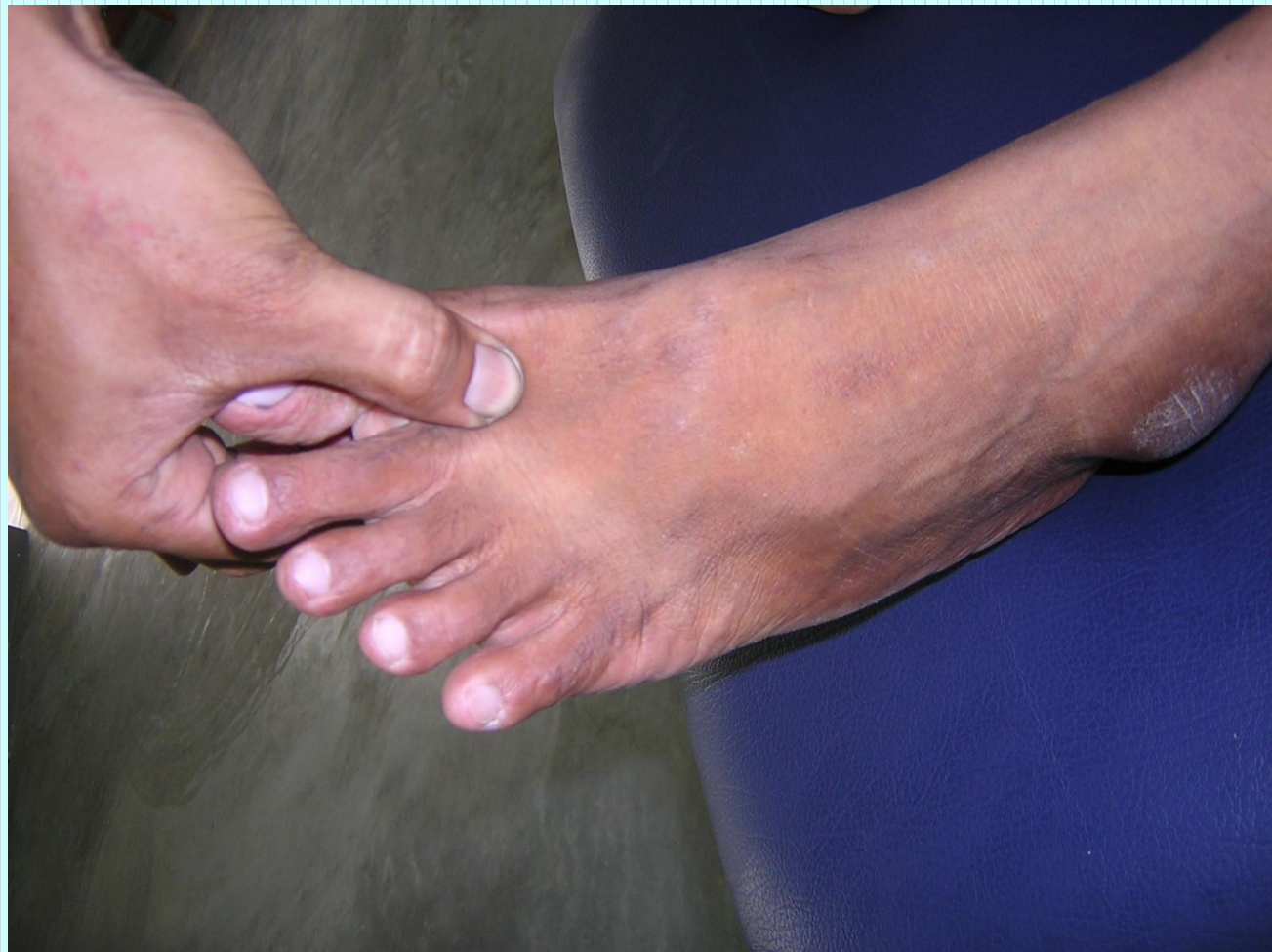Liver Channel Liv-2

- Shiatsu Therapy

Operation 7: Dorsal region

Marma

- Name - *Kshipra* marma
- Regional - Between 1st and 2nd metatarsal bones
- Structural - *Snayu* marma
- Prognostic - *Kalantara pranahara marma* (injury may cause impairment of the function of the adduction and flexion of great toe. Damage to the artery may cause severe bleeding, haematoma inside the planter apponeurosis and septic toximia.
- Measure - ½ anguli



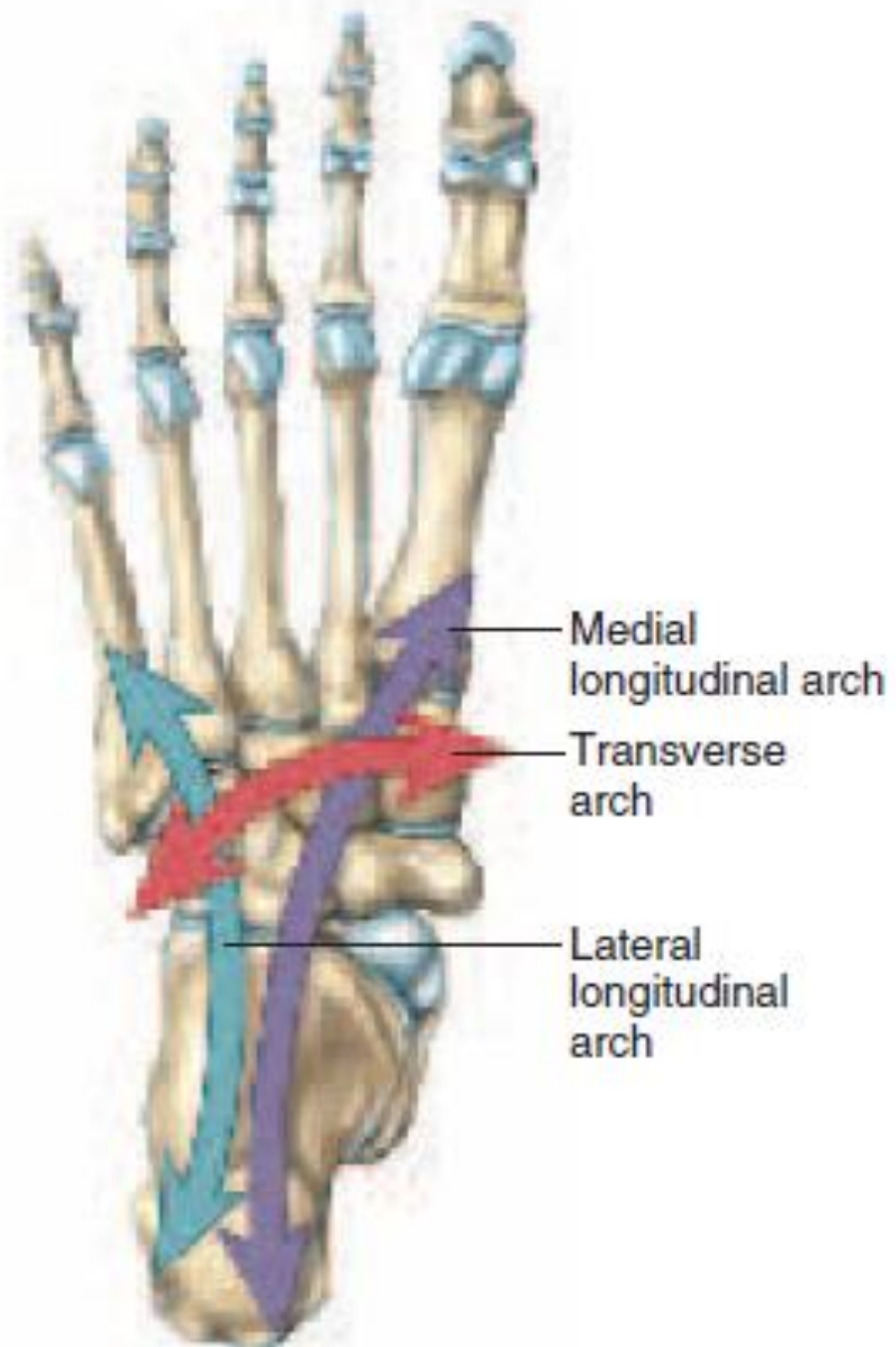
ခြေဖဝါးကြော (LL-28)

Location

- ခြေဖဝါးအလယ်မျဉ်း၏ အလယ်မှတ် တည့်တည့် နေရာ ဖြစ်သည်။

Anatomy

- The branches of the medial planter and medial tarsal arteries.
- The terminal branch of the medial crural cutaneous nerve, the medial plantar nerve.



Digits (I-V)

Hallux (great toe)

Head of metatarsal I

Transverse arch

Head of metatarsal V

Abductor digiti minimi

Abductor hallucis

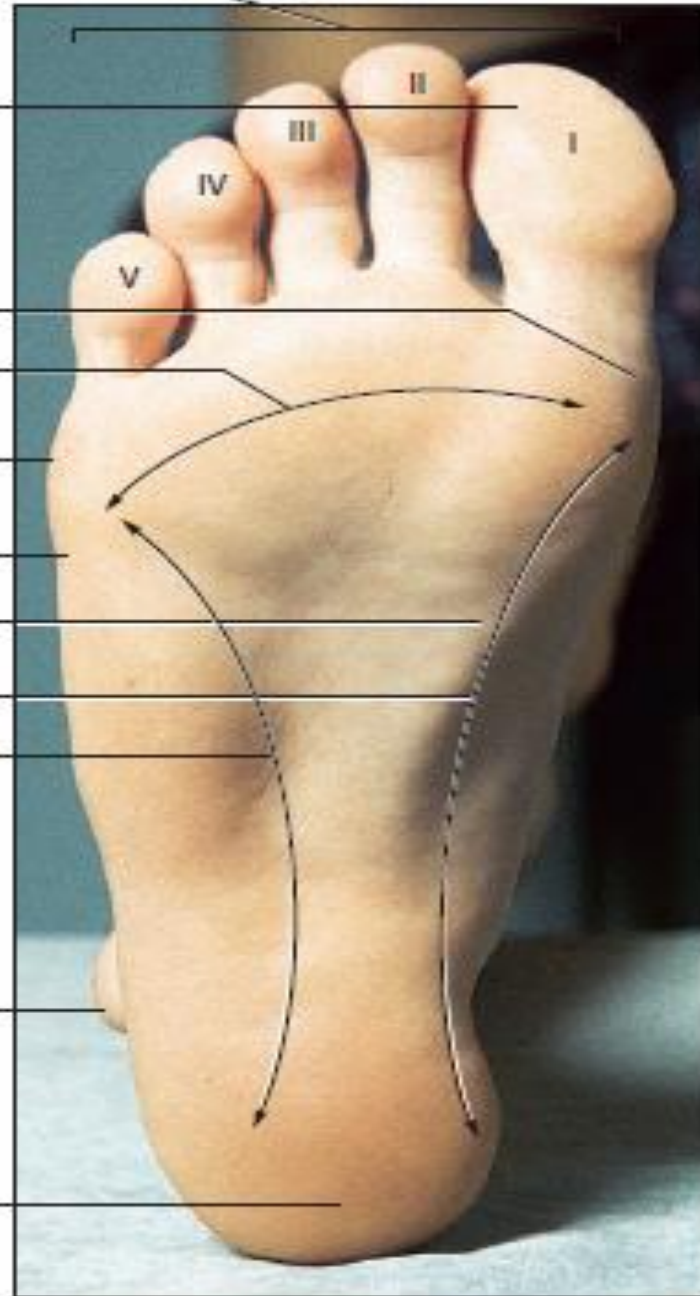
Medial longitudinal arch

Lateral longitudinal arch

Lateral malleolus

Calcaneus

(b)



Method of pressure application

- Digital ball of the thumb
- Elbow pressure

Indications

- သားအိမ်ကျွံခြင်း
- ဓမ္မတာသွေးမမှန်ခြင်း
- အစာခြေအင်္ဂါ အဖွဲ့ဆိုင်ရာ ရောဂါ
- အပူအအေး မမျှတခြင်းကြောင့် ဖြစ်ပေါ်လာသော
ရောဂါလက္ခဏာများ

- ပူကာတစ်ခြမ်း ချမ်းကာတဖုံ ဖျားနာတုံသော် နှိပ်ပုံအရ
မှန်စွာပြအံ့ ခြေမအကြား ခြေဖဝါးမှာ နှိပ်လေပါလော့

Association with other massotherapy technique

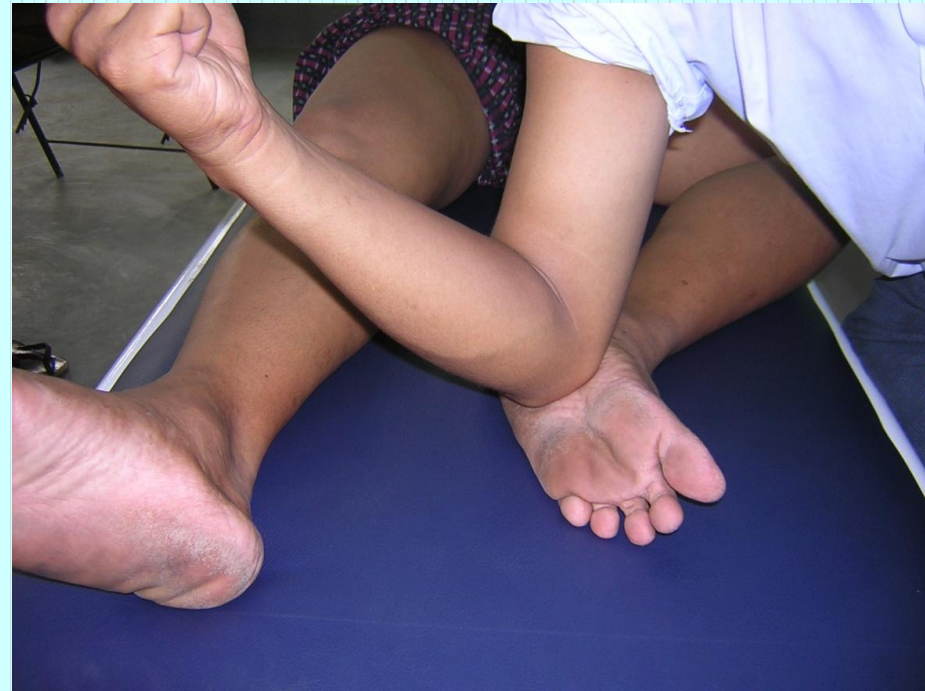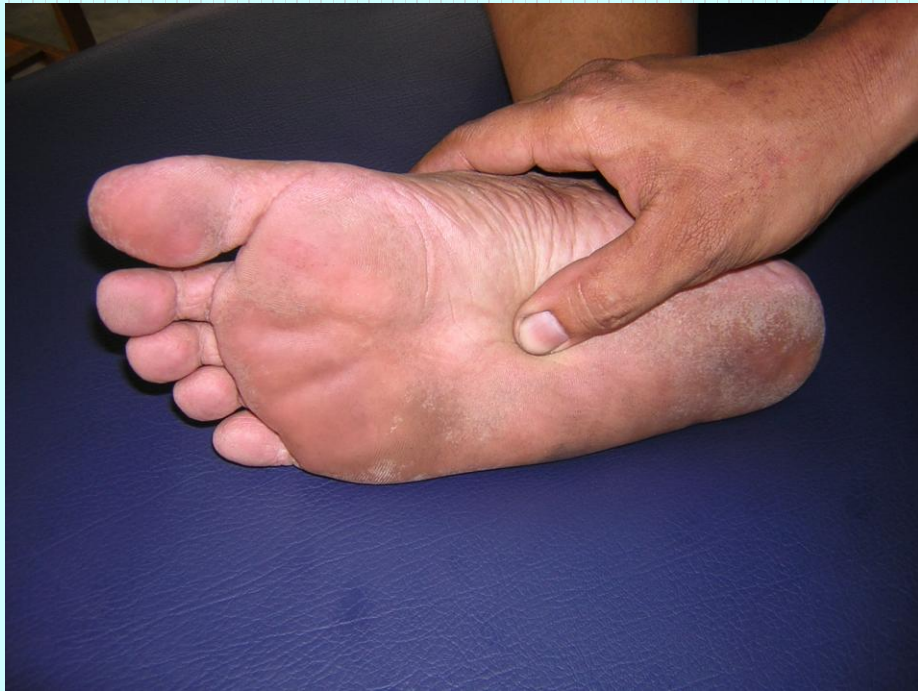- Acupuncture therapy-

Kidney Channel K-2

- Shiatsu Therapy

Operation 16: Plantar region

- Ayurvedic therapy - *Talahridaya* marma
- Regional - Heart of the sole
- Structural - *Marma* marma
- Prognostic- *Kalantara pranahara marma* (injury may cause impairment of the function of the flexion and extension of phalanges and adduction of the great toe. Severe bleeding may occur due to injury to planter arch.
- Measure - $\frac{1}{2}$ anguli



Pressure sensation

- ခြေဖဝါးအတွင်း တစ်လက်မခန့် ခြေဖဝါး အလယ်နေရာမှ စ၍ ခြေဖဝါး တပြင်လုံးသို့ ဖြာကာ အုပ်ဆိုင်းထားသည်။

ကျောရိုးဖွင့်ကြော (LL-29)

Location

- ခြေဖဝါးအလယ်မျဉ်းပေါ်ရ ရှေ့ဘက် ၃ ပုံ ၁ ပုံ နေရာ ခြေချောင်းများကို ကုတ်ကြည့်သောအခါ ချိုင့်ခွက်ထင်လာသော နေရာ ဖြစ်သည်။

Anatomy

- Deeper the plantar arch.
- The 2nd common plantar digital nerve.

Digits (I–V)

Hallux (great toe)

Head of metatarsal I

Transverse arch

Head of metatarsal V

Abductor digiti minimi

Abductor hallucis

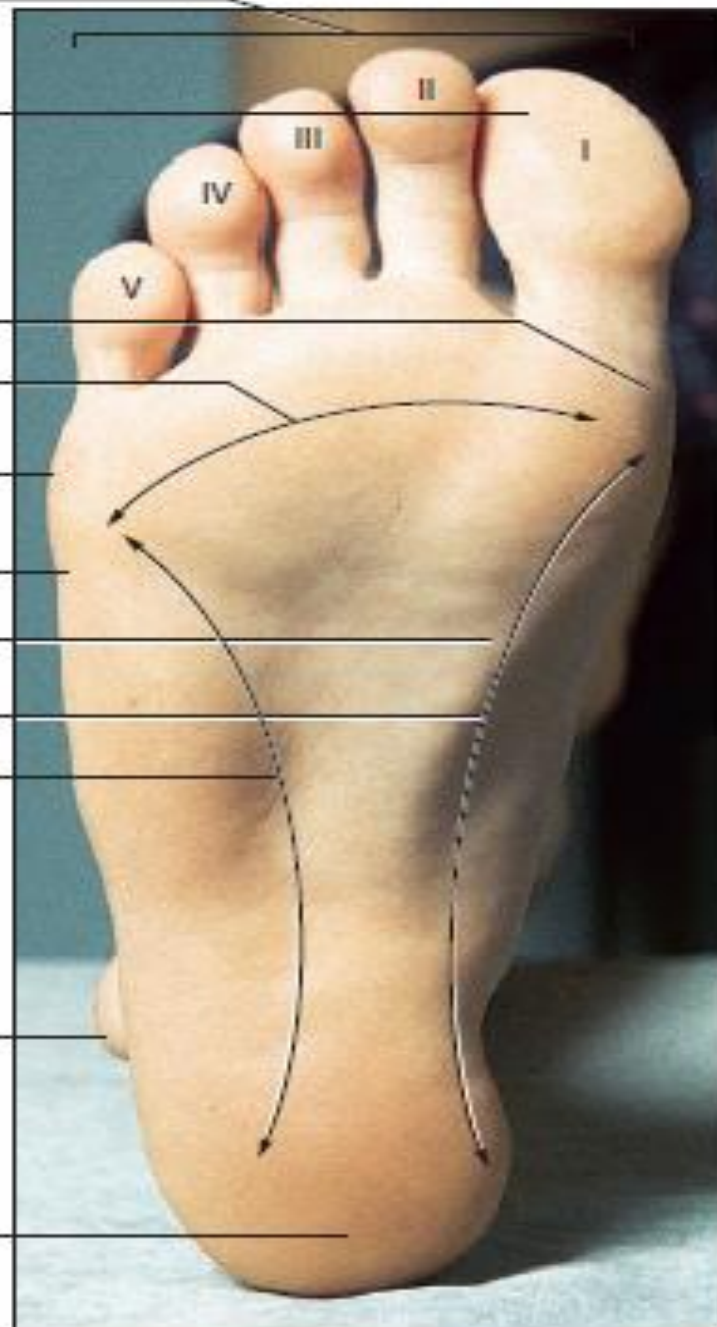
Medial longitudinal arch

Lateral longitudinal arch

Lateral malleolus

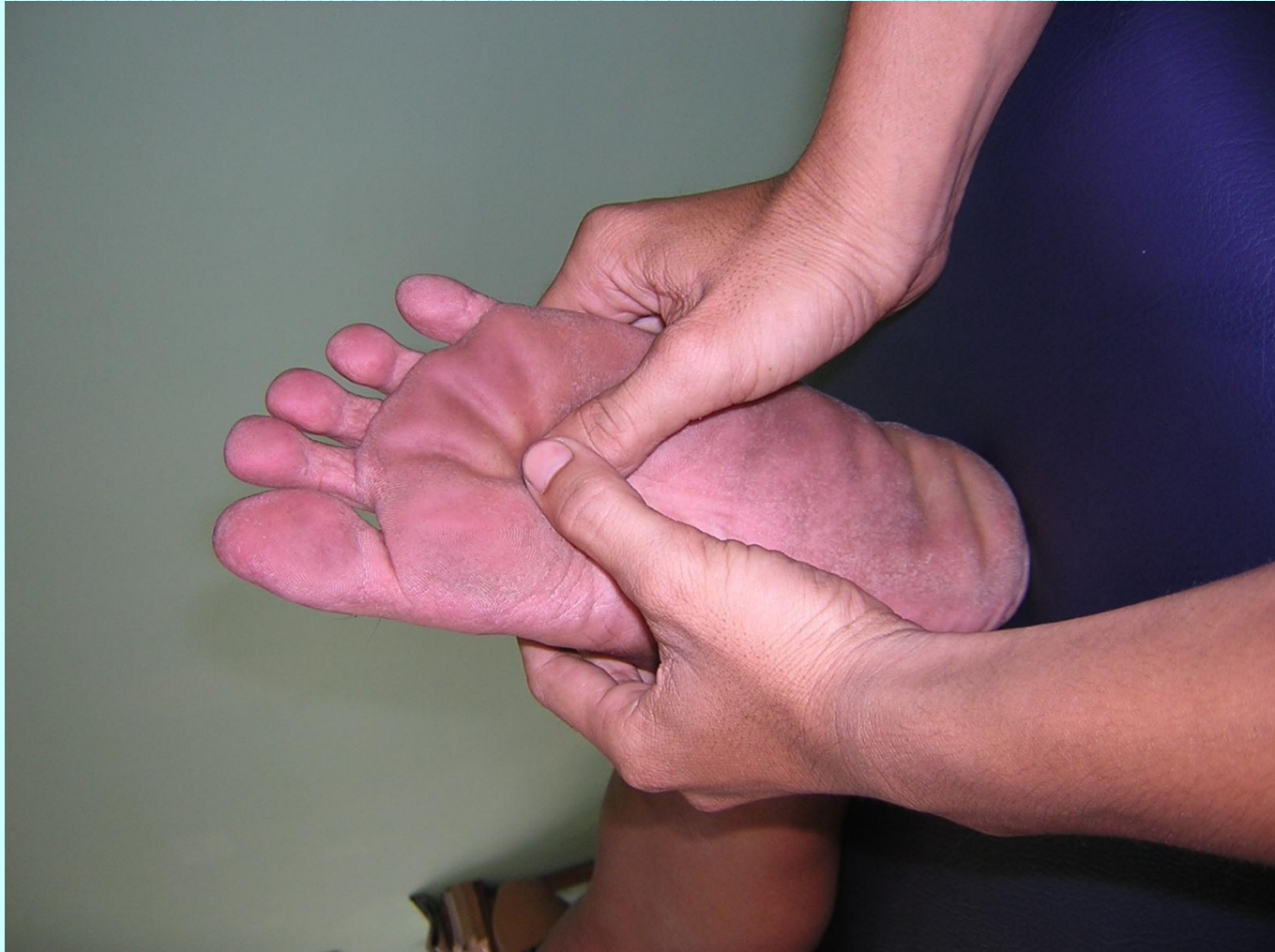Calcaneus

(b)

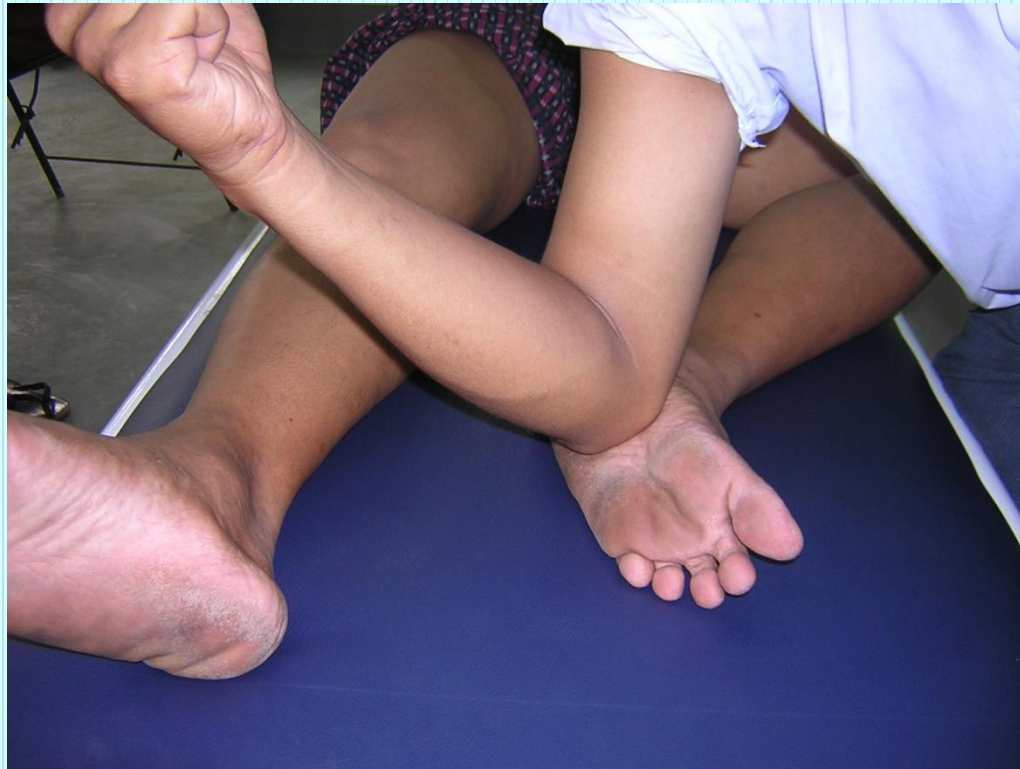

Method of pressure application

- (၁) လက်မချဲ့လျက် လက်လေးချောင်းဖြင့် တပြိုင်တည်း အသုံးပြု၍ ဖိနှိပ်သောနည်း (Open thumb and four finger)
- (၂) လူနာကိုမှောက်လျက် အနေအထားအိပ်စေပြီး ခြေထောက်ကို ၉၀ ဒီဂရီ ဒီးဆစ်ပိုင်းမှ ကွေးစေလျက် ထောက်မတ်နေစေကာ အဆိုပါ ထောက်ကွက်နေရာကို တံတောင်ဆစ်အသုံးပြု၍ ဆောက်ရွက်သောနည်း



(၃) လူနာကိုသင့်တင့်သော ပုံစံဖြင့် အိပ်စေလျက် လူနာ၏ ခြေဖဝါးကို အပေါ်သို့ လှန်ပြီး အဆိုပါ ထောက်ကွက်နေရာသို့ တံတောင်ဆစ်ဖြင့် ထောက်လျက် ဆောက်ရွက်သောနည်း



Indications

- ခါးနာရောဂါ
- အတက်ရောဂါ
- သတိမေ့မောခြင်း
- ခြေဖဝါးပူခြင်း
- မူးဝေခြင်း
- အပူအအေးမမျှခြင်းကြောင့် ဖြစ်ပေါ်လာသော လက္ခဏာများ

Association with other massotherapy technique

- Acupuncture therapy-

Kidney Channel K-1

- Shiatsu Therapy

Operation 16: Plantar region

- Ayurvedic therapy - *Talahridaya* marma
- Regional - Heart of the sole
- Structural - *Marsa* marma
- Prognostic- *Kalantara pranahara marma* (injury may cause impairment of the function of the flexion and extension of phalanges and adduction of the great toe. Severe bleeding may occur due to injury to planter arch.
- Measure - $\frac{1}{2}$ anguli

Pressure sensation

- ခြေဖဝါးအတွင်း တစ်လက်မခန့် ခြေဖဝါး အလယ်နေရာမှ စ၍ ခြေဖဝါး တပြင်လုံးသို့ ဖြာကာ အုပ်ဆိုင်းထားသည်။

ခြေမအတွင်းကြောနှင့် အပြင်ကြော (LL-30)

Location

- ခြေမ ပထမဆစ် နှင့် ဒတိယဆစ် ဆုံရာ ဘေးနှစ်ဘက် အမှတ်နေရာ ဖြစ်သည်။

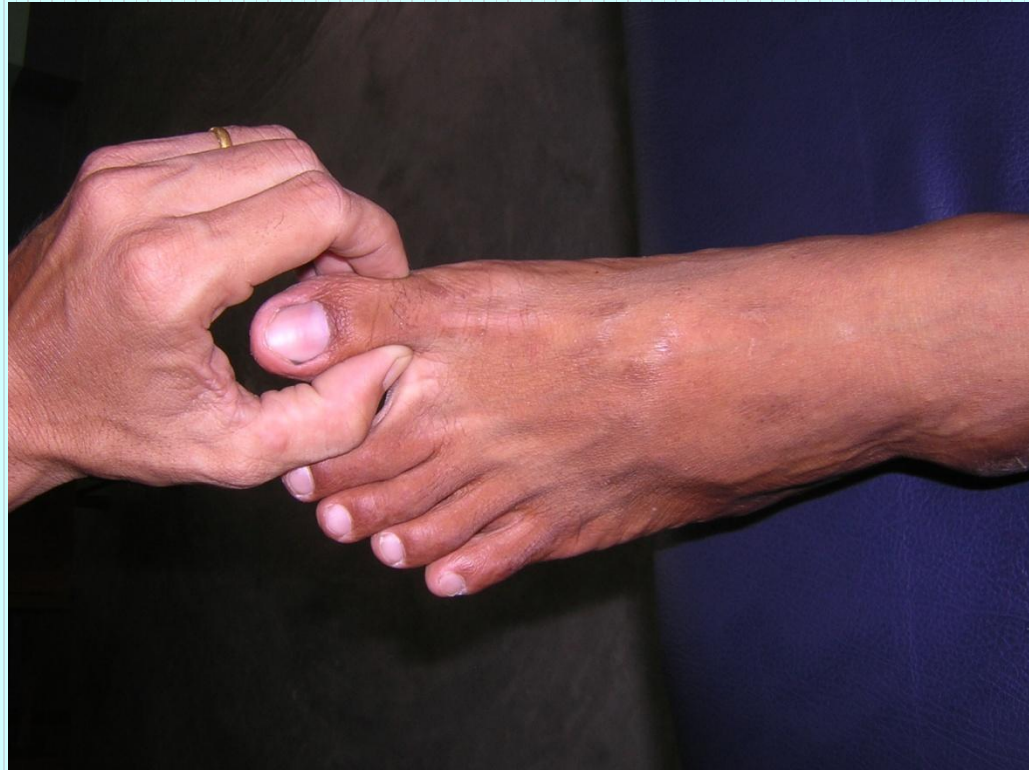Anatomy

- The dorsal digital artery and vein
- The dorsal digital nerve derived from the superficial and deep peroneal nerve

Method of pressure application

လက်မ လက်ညှိုး နှစ်ခုဖြင့် ညှပ်ဆွဲခြင်း

Pressure with opposed thumb and index finger



Indications

- ဓမ္မတာသွေးဆိုင်ရာရောဂါ
- အတက်ရောဂါ
- သားအိမ်ကျွံခြင်း
- လိပ်ခေါင်းရောဂါ
- အာကာသမရခြင်း

Association with other massotherapy technique

- Shiatsu Therapy

Operation 8: Digital region

Pressure sensation

- ပေါင်ရင်းမှ အစပြု၍တကောက် ခြေကျဉ်းဝတ်ကို ဖြတ်သန်းကာ ခြေမအထိ သက်ဆင်းသွားသည်။

ခြေညှိအတွင်းကြောနှင့် အပြင်ကြော (LL-31)

Location

- ခြေညှိ ပထမဆစ် နှင့် ဒတိယဆစ် ဆုံရာ ဘေးနှစ်ဘက် အမှတ်နေရာ ဖြစ်သည်။

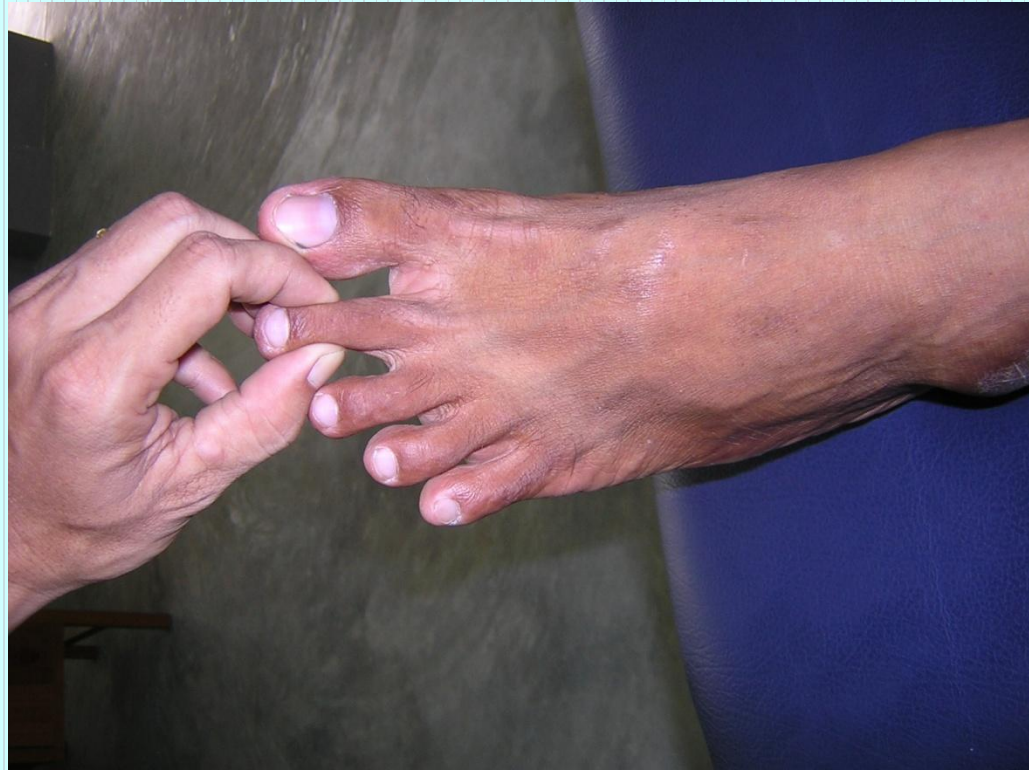Anatomy

- The arterial and venous network formed by the dorsal digital artery and vein of foot.
- The dorsal digital nerve derived from the superficial peroneal nerve.

Method of pressure application

လက်မ လက်ညှိုး နှစ်ခုဖြင့် ညှပ်ဆွဲခြင်း

Pressure with opposed thumb and index finger



Indications

- နှာခေါင်းသွေးယိုခြင်း
- ရင်ကြပ်မောခြင်း
- ခြေထောက်ပိုင်းအေးခြင်း
- စိတ်ရောဂါ

Association with other massotherapy technique

- Shiatsu Therapy

Operation 8: Digital region

Pressure sensation

- ပေါင်ရင်းမှ အစပြု၍တကောက် ခြေကျဉ်းဝတ်ကို ဖြတ်သန်းကာ ခြေညှိုးအထိ သက်ဆင်းသွားသည်။

ခြေခလယ်အတွင်းကြောနှင့် အပြင်ကြော (LL-32)

Location

- ခြေခလယ် ပထမဆစ် နှင့် ဒုတိယဆစ် ဆုံရာ ဘေးနှစ်ဘက် အမှတ်နေရာ ဖြစ်သည်။

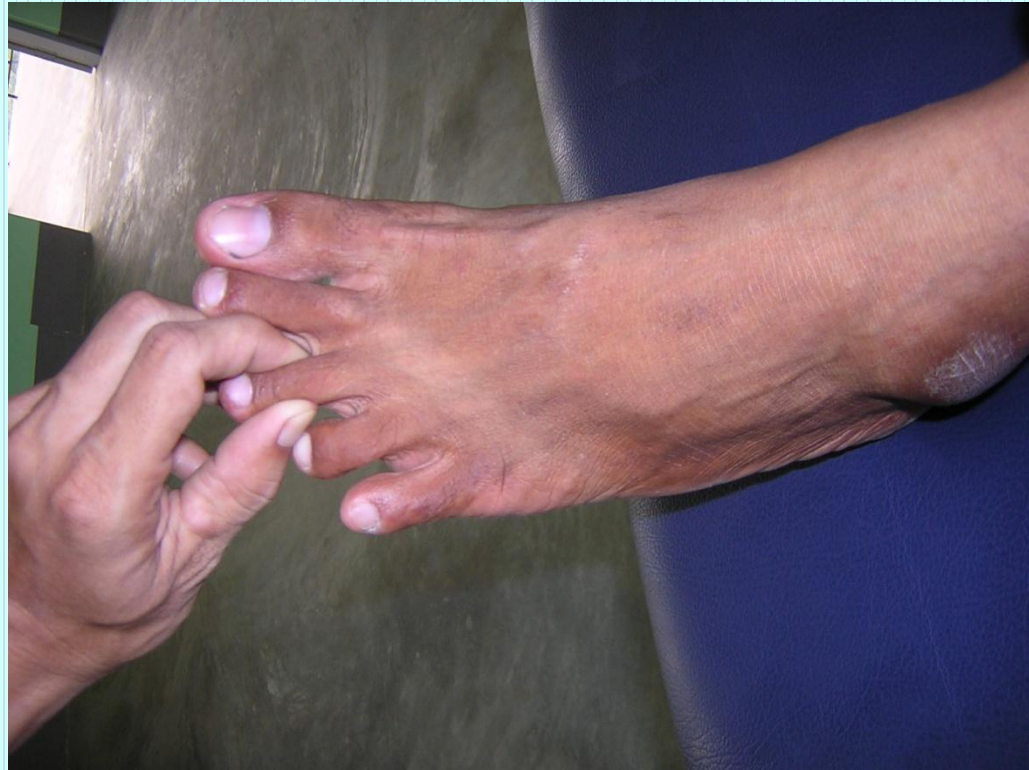Anatomy

- The arterial and venous network formed by the dorsal digital artery and vein and plantar digital artery and vein
- The dorsal digital nerve derived from deep peroneal nerve.

Method of pressure application

လက်မ လက်ညှိုး နှစ်ခုဖြင့် ညှပ်ဆွဲခြင်း

Pressure with opposed thumb and index finger



Indications

- နှာခေါင်းသွေးယိုခြင်း
- ရင်ကြပ်မောခြင်း
- ခြေထောက်ပိုင်းအေးခြင်း
- စိတ်ရောဂါ

Association with other massotherapy technique

- Shiatsu Therapy

Operation 8: Digital region

Pressure sensation

- ပေါင်ရင်းမှ အစပြု၍တကောက် ခြေကျဉ်းဝတ်ကို ဖြတ်သန်းကာ ခြေခလယ်အထိ သက်ဆင်းသွားသည်။

ခြေသူကြွယ်အတွင်းကြောနှင့် အပြင်ကြော (LL-32)

Location

- ခြေသူကြွယ် ပထမဆစ် နှင့် ဒတိယဆစ် ဆုံရာ ဘေးနှစ်ဘက် အမှတ်နေရာ ဖြစ်သည်။

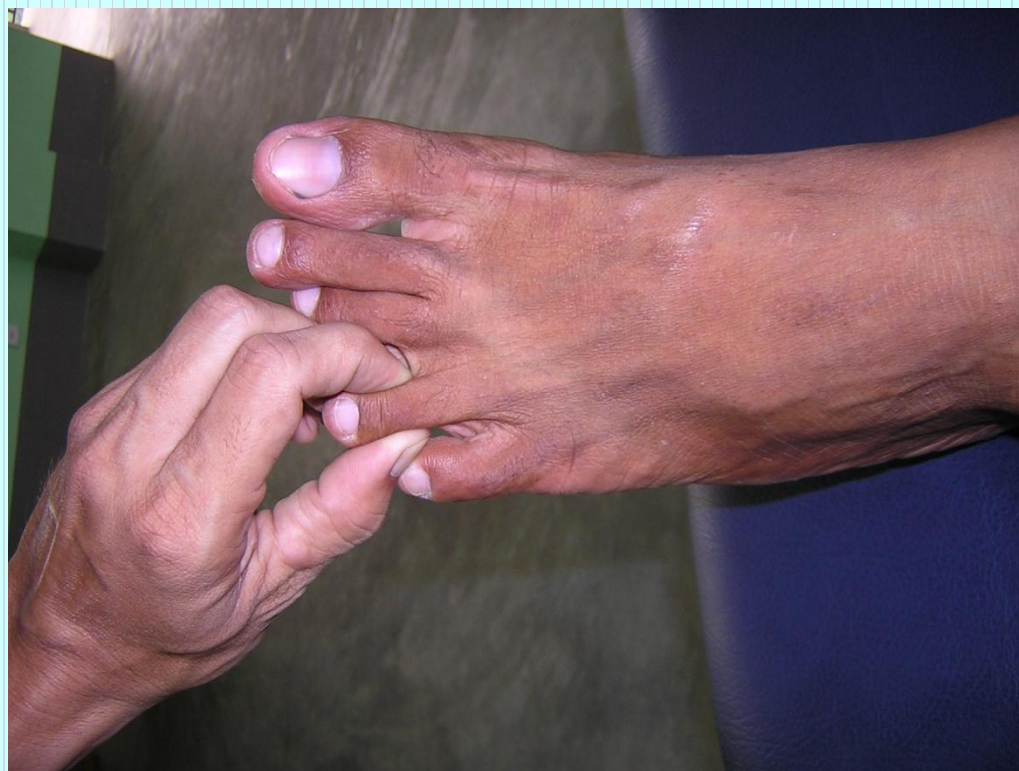Anatomy

- The arterial and venous network formed by the dorsal digital artery and vein and plantar digital artery and vein
- The dorsal digital nerve

Method of pressure application

လက်မ လက်ညှိုး နှစ်ခုဖြင့် ညှပ်ဆွဲခြင်း

Pressure with opposed thumb and index finger



Indications

- ခေါင်းတစ်ခြမ်းကိုက်ခြင်း
- မျက်လုံးကိုက်ခြင်း
- နားလေးခြင်း
- နံရိုးအောက်ပိုင်း နာကျင်ခြင်း
- အာကာသမရခြင်း
- ကိုယ်တွင်းအင်္ဂါရပ်ဆိုင်ရာ ရောဂါတို့ကြောင့် ဖြစ်ပေါ်သော နာကျင်
ကိုက်ခဲမှု

Association with other massotherapy technique

- Acupuncture therapy

Gall Bladder channel GB-44

- Shiatsu Therapy

Operation 8: Digital region

Pressure sensation

- ပေါင်ရင်းမှ အစပြု၍တကောက် ခြေကျဉ်းဝတ်ကို ဖြတ်သန်းကာ ခြေသူကြွယ်အထိ သက်ဆင်းသွားသည်။

ခြေသန်းအတွင်းကြောနှင့် အပြင်ကြော (LL-32)

Location

- ခြေသန်း ပထမဆစ် နှင့် ဒတိယဆစ် ဆုံရာ ဘေးနှစ်ဘက် အမှတ်နေရာ ဖြစ်သည်။

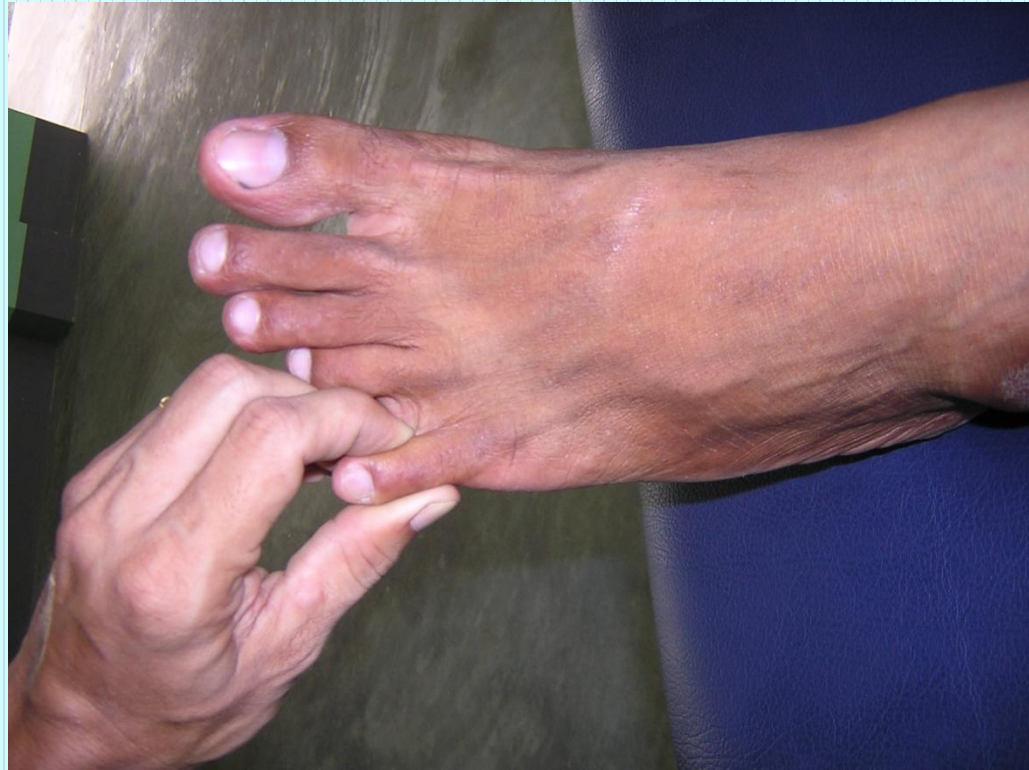Anatomy

- The network formed by the dorsal digital artery and planter digital peroneal artery.
- The planter digital peroneal nerve and the lateral dorsal cutaneous nerve of foot.

Method of pressure application

လက်မ လက်ညှိုး နှစ်ခုဖြင့် ညှပ်ဆွဲခြင်း

Pressure with opposed thumb and index finger



Indications

- ခေါင်းကိုက်ခြင်း
- မျက်လုံးကိုက်ခြင်း
- နှာခေါင်းပိတ်ခြင်း
- နှာခေါင်းသွေးယိုခြင်း
- ခြေဖဝါးတွင်း နာကျင်ကိုက်ခဲခြင်း

Association with other massotherapy technique

- Acupuncture therapy

Urinary Bladder channel UB-67

- Shiatsu Therapy

Operation 8: Digital region

Pressure sensation

- ပေါင်ရင်းမှ အစပြု၍တကောက် ခြေကျဉ်းဝတ်ကို ဖြတ်သန်းကာ ခြေသန်းအထိ သက်ဆင်းသွားသည်။